



**Coinfecção por *Anaplasma platys* e *Ehrlichia canis* em cão diagnosticado através da Sorologia: relato de caso.**

*Anaplasma platys* and *Ehrlichia canis* co-infection in a dog diagnosed by serology: case report.

Relato

**Lígia Raposo Bernardes**

**Resumo:** As rickettsioses são enfermidades de grande relevância na medicina veterinária, estando a *Ehrlichia canis* e o *Anaplasma platys* dentre as de maior importância em caninos. São bactérias gram-negativas intracitoplasmática obrigatórias, transmitidas através da picada do carrapato ixodídeo, *Rhipicephalus sanguineus*. Essa patologia possui distribuição mundial e é uma questão de saúde pública, pois devido à crescente e estreita relação entre seres humanos e animais de estimação, as zoonoses se tornam uma consequência lógica da ecologia e evolução dos agentes etiológicos, uma vez que o vetor compartilha dos mesmos ambientes. As manifestações clínicas das infecções por *Ehrlichia canis* e *Anaplasma platys* são similares, e incluem, dentre outros sinais, inapetência, perda de peso, febre e hemorragias. O diagnóstico desses patógenos é feito, principalmente, por meio da correlação com a sintomatologia clínica, esfregaços sanguíneos e sorologia. O achado hematológico mais comum nessa infecção é a trombocitopenia em todas as fases da doença. O tratamento é realizado através de antibioticoterapia, preferencialmente as tetraciclina e seus derivados. Objetiva-se com este trabalho relatar o caso de um canino da região serrana do Rio de Janeiro, sem raça definida, castrado e domiciliado de 10 anos de idade, coinfectado por *Ehrlichia* e *Anaplasma*, diagnosticado através da sorologia. O tratamento foi realizado com e a terapia instituída apresentou bons resultados.

**Palavras-chave:** *anaplasma*, *cão*, *ehrlichia*, *zoonose*.

**Abstract:** Rickettsiosis are diseases of great relevance in veterinary medicine, with *Ehrlichia canis* and *Anaplasma platys* being among the most important in canines. They are obligate intracytoplasmic gram-negative bacteria transmitted through the bite of the ixodid tick, *Rhipicephalus sanguineus*. This pathology has a worldwide distribution and is a public health issue, because due to the growing and close relationship between humans and pets, zoonoses become a logical consequence of the ecology and evolution of etiological agents, since the vector shares the same environments. The clinical manifestations of *Ehrlichia canis* and *Anaplasma platys* infections are similar, and include, among other signs, inappetence, weight loss, fever and hemorrhages. The diagnosis of these pathogens is made mainly through correlation with clinical symptoms, blood smears and serology. The most common hematologic finding in this infection is thrombocytopenia at all stages of the disease. The treatment is carried out through antibiotic therapy, preferably tetracyclines and their derivatives. The objective of this work is to report the case of a 10-year-old mixed breed, neutered and domiciled canine from the mountain region of Rio de Janeiro, co-infected by *Ehrlichia* and *Anaplasma*, diagnosed through serology. The treatment was performed with, and the therapy instituted showed good results.

**Keywords:** *anaplasma, dog, ehrlichia, zoonosis.*

<http://dx.doi.org/>

Autor para correspondência:

Recebido em 10.05.2022 Aceito em 30.06.2022

## Introdução

Uma grande variedade de patógenos é transmitida para os cães através de vetores, em especial os artrópodes. Também denominadas de hemoparasitoses, estão entre as de maior importância na medicina veterinária a *Ehrlichia* spp., *Anaplasma* spp., a *Babesia* spp. dentre outros (RAMOS et al., 2009; PAIVA, 2021). A erliquiose canina é uma enfermidade infecciosa, causada por bactérias gram-negativas, pleomórficas e intracelulares obrigatórias (GAUNT et al 2010; SOUZA, 2012; SOARES, 2016). São pertencentes à Ordem Rickettsiales, Família Anaplasmataceae, e aos gêneros *Ehrlichia* e *Anaplasma*, respectivamente (Garcia et al., 2018), que foram reclassificados em 2.001 com base em descobertas de similaridades entre diversos organismos rickettsiais e em informações referentes aos genes 16S rRNA e groESL (CARDOSO 2007; RAMOS et al., 2009). A *E. canis* infecta primariamente leucócitos (monócitos, macrófagos e granulócitos) que parasitam células brancas circulantes de várias

espécies de animais domésticos e silvestres, inclusive o homem (PIRATAE et al 2019).

*A. platys*, antes chamado de *Ehrlichia platys*, causa parasitemia das plaquetas, existindo a possibilidade de infecções concomitantes tendo inclusive o mesmo vetor, o carrapato ixodídeo, *Rhipicephalus sanguineus* que é o principal responsável pela transmissão da erliquiose canina (DAGNONE & COSTA 2018; PAIVA 2021). Os principais sinais clínicos encontrados nas coinfeções por *Ehrlichia* e *Anaplasma* são variados, e incluem a anemia, hemorragias e alterações oftalmológicas, associados à trombocitopenia que é um frequentemente observada no hemograma de animais infectados (GAUNT 2010; SOUZA et al., 2008). O diagnóstico é baseado na combinação dos sinais clínicos, alterações hematológicas, identificação do parasita em esfregaço sanguíneo, sorologia e através do (PCR), teste de reação da polimerase em cadeia (DAGNONE & COSTA, 2018; SILVA, 2012).

Diversos tratamentos já foram

propostos para a doença, sendo o cloridrato de doxiciclina a droga de eleição com melhor resposta terapêutica. O prognóstico varia bastante de acordo com o estado clínico do paciente, do tempo de infecção até a instituição do tratamento e se existe ou não infecção por outros microorganismos (Tilley & Smith 2008). Considerando a importância do controle da erlichiose para a saúde pública, o objetivo do trabalho é relatar um caso de infecção concomitante de *E. canis* e *A. platys* em um cão domiciliado.

### Relato de caso

Um canino, macho, sem definição racial, com aproximadamente 10 anos de idade, foi atendido no dia 30/04/2022, em Petrópolis, no estado do Rio de Janeiro, Brasil. Durante a anamnese, o tutor relatou que o animal apresentava inapetência,

perda de peso e epistaxe esporádica nos últimos 4 dias. Ao exame clínico constatou-se hipertermia (42,5°C), dor abdominal, epistaxe importante e andar cambaleante como principais alterações. O tempo de preenchimento capilar (TPC) maior que 5 segundos, entretanto com parâmetros cardiorrespiratórios normais e linfonodos sem alteração. Não foi constatado, durante a avaliação clínica, a presença de ectoparasitos.

Solicitou-se ultrassonografia abdominal total, que foi realizada no mesmo dia e teve como achados principais uma esplenomegalia moderada e uma moderada diminuição de ecogenicidade do parênquima hepático, e teve como impressão diagnóstica sugestiva principal um processo infeccioso sistêmico.

Imagem ultrassonográfica do fígado paciente (vesícula biliar localizada à esquerda da imagem), que apresentou diminuição de ecogenicidade do parênquima.

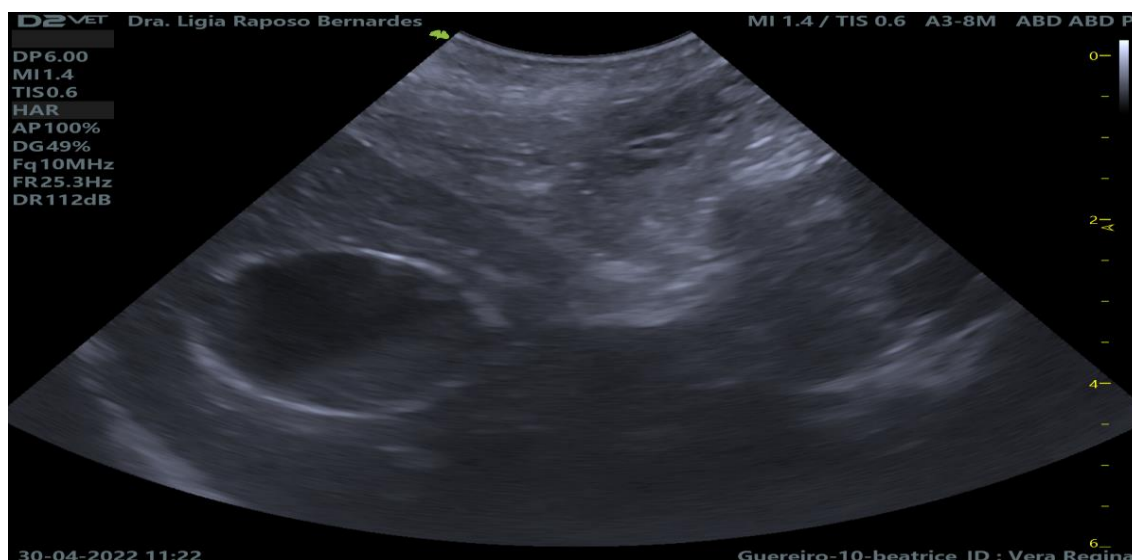


Imagem de arquivo pessoal

Também foi coletado sangue e enviado para o laboratório para realização de hemograma completo e sorologia, por método ELISA em amostra de soro, para detecção de doença de Lyme, Erlichiose, Dirofilariose e Anaplasmoses. O resultado do hemograma, obtido pela análise de

amostra de 2,0 ml de sangue coletado por punção venojugular e acondicionado em vidro contendo EDTA como anticoagulante, está descrito no Quadro 1. No qual mostra como achados principais a hiperproteinemia com presença de Rouleaux e trombocitopenia.

Quadro 1: Hemograma completo

Hemograma Completo			
Amostra : SANGUE			
Método : AUTOMATIZADO E MICROSCOPIA ÓPTICA			
Resultados	Referências	Valores Relativos (%)	Referências
	=> 6 Meses		
<b>Eritrograma</b>			
Eritrócitos (x10 <sup>9</sup> /µL)	5,89 ( 5,5 a 8,5 )		
Hemoglobina (g/dL)	13,1 ( 12,0 a 18,0 )		
Hematócrito (%)	37,9 ( 37,0 a 55,0 )		
VGM (fL)	64,3 ( 60,0 a 77,0 )		
CHGM (%)	34,6 ( 32,0 a 36,0 )		
<b>Leucograma (cels / µl)</b>			
<b>Leucócitos</b>	<b>10.600</b> ( 6.000 a 17.000 )		
Basófilos	0 ( 0 a 0 )	0 ( a )	
Eosinófilos	1.484 ( 120 a 1.700 )	14 + ( 2 a 10 )	
Mielócitos	0 ( 0 a 0 )	0 ( a )	
Metamielócitos	0 ( 0 a 0 )	0 ( a )	
Bastonetes	0 ( 0 a 510 )	0 ( 0 a 3 )	
Segmentados	5.088 ( 3.600 a 13.090 )	48 - ( 60 a 77 )	
Linfócitos	3.710 ( 720 a 5.100 )	35 + ( 12 a 30 )	
Monócitos	318 ( 180 a 1.700 )	3 ( 3 a 10 )	
<b>Plaquetas (cels / µl)</b>	<b>170.000 -</b> ( 175.000 a 500.000 )		
<b>Proteínas Plasmáticas Totais (g/dL)</b>	<b>10,2 +</b> ( 6,0 a 8,0 )		
<b>Comentários :</b> Hiperproteinemia. Trombocitopenia.			
<b>Observações :</b> Presença de Rouleaux.			

Imagem de arquivo pessoal

Já a sorologia, foi positiva para *Ehrlichia canis* e *Anaplasma platys*, e negativa para *Borrelia burgdorferi* e *Dirofilaria immitis*, como demonstrado no quadro 2. Com o diagnóstico de coinfeção por *Anaplasma platys* e *Ehrlichia canis*, instituiu-se um tratamento com Doxiciclina (5 mg/kg)

por 21 dias e Iminocard (5mg/kg) dose única.

O tratamento suporte foi feito através de fluidoterapia com um litro de solução de cloreto de sódio a 0,9% (33ml/kg/h) por via intravenosa, dipirona na dose de 25 mg/kg a cada 8 horas via oral por 4 dias e complexo

vitamínico. Após o tratamento o paciente apresentou melhora clínica e remissão dos sintomas relatados e recebeu alta.

Quadro 2: Sorologia

Doença de Lyme, Ehrlichiose, Dirofilariose e Anaplasmose	
Amostra :	SORO
Método :	ELISA
<b>Resultado</b>	
<i>Borrelia burgdorferi</i>	Negativo
<i>Ehrlichia canis</i>	Positivo
<i>Dirofilaria immitis</i>	Negativo
<i>Anaplasma platys</i>	Positivo

Imagem de arquivo pessoal

## Discussão

As doenças rickettsiais, erliquiose e anaplasmose, são enfermidades infecciosas causadas respectivamente pelas bactérias *Ehrlichia canis* e *Ehrlichia platys*, recentemente nomeada *Anaplasma platys* (Paiva 2021). São bactérias Gram-negativas, estritamente intracelulares principalmente de monócitos, macrófagos e em algumas espécies, de neutrófilos (DUMLER et al., 2001; LASTA et al., 2013; SOARES 2016).

Apesar do animal relatado não apresentar histórico recente de carrapatos e nenhum ectoparasita ter sido encontrado durante exame clínico, essas

bactérias são transmitidas ou vetoriadas pelo carrapato ixodídeo, *Rhipicephalus sanguineus* (ABARCA et al., 2007, DAGNONE & COSTA 2018; SLOSS et al., 1999; Soares 2016). Embora a transmissão experimental de *A. platys* por este carrapato tenha falhado (Abarca 2007; Lara et al., 2020; Simpson et al., 1991;), ele é apontado como o principal transmissor para cães em diversas regiões do mundo (GAUNT 2010; DA SILVA et al., 2008).

No hospedeiro invertebrado, as formas parasitárias do agente se multiplicam assexuadamente nos hemócitos e nas células das glândulas salivares que posteriormente migram

para o trato digestivo do vetor. A infecção dos cães acontece quando ninfas ou carrapatos adultos se alimentam sugando seu sangue fazendo com que a secreção salivar infectada seja inoculada, contaminando o hospedeiro (PAIVA 2021; PIRATAE 2019; SLOSS et al., 1999). O período de incubação da *E.canis* varia de 7 a 21 dias após a picada do carrapato, sendo um pouco maior que o da *A.platys*, que pode levar de 8 a 15 dias. A prevalência de um parasita na população canina é altamente dependente de fatores como clima, meio ambiente e manejo (TILLEY & SMITH 2008). Na região serrana do Rio de Janeiro, onde o caso foi atendido, o clima úmido e a grande quantidade de zonas rurais, torna-se ambiente propício para essa multiplicação. Em decorrência das relações cada vez mais próximas que têm se desenvolvido entre o homem e os animais domésticos, principalmente os cães, é justificável que alguns parasitas envolvam o homem como hospedeiro em seu ciclo de vida ou invadam seus tecidos acidentalmente (Chandler et al., 1989), destacando esses parasitos no contexto da saúde pública (FIGUEIREDO 2011).

Os sinais e sintomas da Erlichiose Monocítica Canina e da Anaplasmoze Trombocítica Canina são bastante semelhantes (Acetta 2008;

Corrêa e Corrêa 1992; Shaw & Ihle 1999). O animal avaliado apresentava como sinais principais a perda de peso, inapetência, epistaxe, febre e andar cambaleantes, que estão entre os principais sinais clínicos na fase aguda, descritos por (Silva 2015; Corrêa & Corrêa 1992; Nelson 2010) que relataram: pirexia, perda de apetite, petéquias e equimoses, uveíte, dispnéia, sinais neurológicos (convulsões, incoordenação), e poliartrite como manifestações clínicas da doença em caninos. Ainda nessa fase, ocorre a disseminação do patógeno nas células mononucleares, localizadas em linfonodos, fígado e baço resultando em hiperplasia desses órgãos, o que explica os achados ultrassonográficos do paciente e justifica a dor abdominal (ALVES, 2013).

Na fase crônica ou subclínica, são encontrados altos títulos de anticorpos, com alterações hematológicas mais discretas (SHAW & IHLE, 1999; SILVA, 2010). Essa fase geralmente é assintomática, e o animal pode apresentar características de doenças autoimunes, entretanto, podem ser observadas algumas complicações como apatia, hemorragias, edema de membros, perda de apetite, palidez de mucosas, e susceptibilidade aumentada a infecções secundárias (Silva 2015; Lasta

et al., 2011; Yuasa et al., 2017) bem como monocitose, linfocitose e trombocitopenia persistente associados à anemia arregenerativa (ACETTA 2008; CORRÊA & CORRÊA 1992).

Os cães acometidos pela *Anaplasma platys* apresentam, principalmente, sinais clínicos digestivos e distúrbios hemostáticos (DAGNONE & COSTA, 2018). Distúrbios plaquetários como a trombocitopenia encontrada do hemograma do paciente relatado, é um achado muito comum em ambas as parasitoses (Espíndula et al., 2016; Silva et al., 2012), ocorrendo em todas as fases da doença. Ela é resultante da diminuição da vida das plaquetas, que decresce de aproximadamente 7 a 10 dias para 2 a 3 dias, devido a mudanças imunológicas, à inflamação que se estabelece e às perturbações dos mecanismos de coagulação sanguínea (GOTTLIEB, 2014). Na infecção por *A. platys*, os cães parasitados desenvolvem trombocitopenia cíclica, que se repetem com intervalo de uma a duas semanas (Alvarado 2003, Costa 2015; Gaunt et al 1990), e ocorre simultaneamente com a parasitemia de plaquetas. A maior produção de globulinas durante esse tipo de infecção, causa uma gamopatia

policlonal e hiperproteinemia compensatória, que também esteve presente no resultado do hemograma do paciente e justifica a presença de Rouleaux (CESCA et al., 2022). Corroborando com (Costa 2011; Silva 2012; Souza et al 2020) o conjunto de sinais clínicos levaram à suspeita de hemoparasitose (Accetta 2008; Lasta 2011; Ferreira et al.,2020), que foi confirmado através da avaliação das características hematológicas, principalmente a trombocitopenia (Costa 2011; Souza et al., 2012) e da sorologia positiva para estes agentes, como descrito por (Lara 2020; Soares et al., 2016; Yuasa et al 2017). Infecções com ambos os patógenos são comuns em cães em regiões endêmicas, podendo influenciar na severidade da doença.

Quanto ao tratamento prescrito, além do tratamento suporte, utilizou-se a Doxiciclina por 21 dias, que é um fármaco de amplo espectro de ação e é indicado para tratamento de algumas hemoparasitoses e o dipropionato de imidocarb, utilizado na anaplasiose (CESCA et al., 2022; DAGNONE & COSTA 2018; TILEY & SMITH 2008).

Ao término do tratamento, o paciente apresentou melhora clínica satisfatória e recebeu alta médica.

## Conclusão

Apesar dos grandes avanços nas pesquisas para o diagnóstico destas enfermidades, as hemoparasitoses ainda são um grande desafio, dado que existem limitações para o diagnóstico preciso de muitas delas cujas manifestações clínicas e laboratoriais são muito semelhantes entre si, além da possibilidade de co-infecção por dois ou mais agentes etiológicos. Por este motivo, torna-se de grande importância o estudo e controle dos vetores envolvidos, visto que algumas delas possuem grande importância para a saúde pública por se tratar de zoonoses.

## Referencias bibliográfica

ABARCA, K. et al. Anaplasma platys in dogs, Chile. **Emerging Infectious Diseases**, v. 13, n. 9, p. 1392, 2007.

ACCETTA, É.M.T. **Ehrlichia canis e Anaplasma platys em cães (Canis familiaris, Linnaeus, 1758) trombocitopênicos da Região dos Lagos do Rio de Janeiro 2008**. 49 f. Dissertação (Mestrado em Medicina Veterinária) - Instituto de Veterinária, Universidade Federal Rural do Rio de Janeiro, Seropédica - RJ, 2009.

AIELLO, S. & MAYS A. Sistema Urinário. In: **Manual Merck de Veterinária**. 8. ed. São Paulo: Roca, 2001.

ALVES, M.A.M.K. **Erliquiose monocítica canina subclínica, naturalmente adquirida: diagnóstico, aspectos clínico-laboratoriais, envolvimento renal e evolução com o tratamento**. 2013.

ARRAGA-ALVARADO, C. et al. Ehrlichia platys (Anaplasma platys) in dogs from Maracaibo, Venezuela: an ultrastructural study of experimental and natural infections. **Veterinary pathology**, v. 40, n. 2, p. 149-156, 2003.

ARRAGA-ALVARADO, C. et al. Ehrlichia platys (Anaplasma platys) in dogs from Maracaibo, Venezuela: an ultrastructural study of experimental and natural infections. **Veterinary pathology**, v. 40, n. 2, p. 149-156, 2003.

CARDOSO, G.P.; OLIVERIRA, L.P., ZISSOU, V.G.; DONINI, I.A.N.; ROBERTO, P.G.; MARINS, M. Analysis of the 16Rrna GENE OF Anaplasma platys detected in dogs from Brazil. **Braz. J. of Microbiology**, v.38, p. 478-479,2007.

CARLOS, A.N. et al., 2009. Comparison of nested-PCR with blood smear examination in detection of Ehrlichia canis and Anaplasma platys in dogs - **Rev. Bras. Parasitol. Vet., Jaboticabal**, v. 18, supl. 1, p. 58-62, dez. 2009 <https://doi.org/10.4322/rbpv.018e1011>

CESCA, P.H. et al. Infecção por Anaplasma platys em um canino da raça poodle: relato de caso. **Veterinária e Zootecnia**, v. 29, p. 1-6, 2022.

CHANDLER, A.E; THOMPSON, J.D. & SUTTON, B.J. In: **Medicina terapêutica de caninos**. Editora Manole Ltda 1989. Cap.17 p.523.



CICUTTIN, G.L. et al. Detección molecular de Rickettsia massiliae y Anaplasma platys en garrapatas Rhipicephalus sanguineus y caninos domésticos del municipio de Bahía Blanca (Argentina). **Rev. chil. infectología Santiago**, v. 31, n. 5, p. 563-568, oct. 2014. <http://dx.doi.org/10.4067/S0716-10182014000500008>.

CORRÊA, M.W.; CORRÊA, M.C. **Enfermidades infecciosas dos mamíferos domésticos**- 2ª ed.1992 Cap. 1 p. 5, Cap.2 p. 13.

COSTA, H. X. da. **Interaction of hemoparasites and hemoparasitoses in clinical cases of thrombocytopenia in dogs in the city of Goiânia**. 2011. 73 f. Dissertação (Mestrado em Ciências Agrárias - Veterinária) - Universidade Federal de Goiás, Goiânia, 2011.

DAGNONE, A.S, COSTA, T.M.- Doenças infecciosas na rotina de cães e gatos no Brasil. Edição 1. **Editora Medvet. Curitiba 2018** PMID:14637030. <http://dx.doi.org/10.1016/j.vetpar>. 2018.

ESPINDOLA, P.P.; BELLINI, M.L.; VICENTE, P.U.C. Correlação da Trombocitopenia Canina com Ehrlichia Canis Durante a Rotina Laboratorial da Clínica Veterinária Fullpet. **Ensaio e Ciência C Biológicas Agrárias e da Saúde**, v. 19, n. 4, 2015.

ETTINGER, S. J.; FELDMAN, E. C. **Tratado de Medicina Interna Veterinária**. 5. ed. v. 1. Rio de Janeiro: Guanabara Koogan, 2004.

FEITOSA, B. P. et al. Anaplasma platys em cadela de pequeno porte: Relato de caso. **PUBVET**, v. 13, p. 148, 2018.

FERREIRA, RENATA F. et al. **Avaliação da ocorrência de reação cruzada em cães PCR-positivos para**

**Anaplasma platys testados em ELISA comercial para detecção de anticorpos de Anaplasma phagocytophilum. Revista Brasileira de Parasitologia Veterinária**, v. 17, n. 1, p. 5-8, 2008.

GARCIA-NAVARRO, C. E. K. **Manual de Hematologia Veterinária**. 2. ed. São Paulo: Editora Varela. 2005. 74 p.

GARCIA, D.A., MARTINS, K. P., CORTEZI, A. M., & GOMES, D. E. (2018). **Erliquiose e Anaplasmose canina-Revisão de literatura. Revista Científica**, 1(1).

GAUNT, S. D. et al. Experimental infection and co-infection of dogs with Anaplasma platys and Ehrlichia canis: hematologic, serologic and molecular findings. **Parasites & Vectors**, v. 3, n. 1, p. 1-10, 2010.

GOTTLIEB, J. et al. Babesia canis, ehrlichia canis e rangelia vitalii: aspectos clínicos, parasitológicos, hemato-sorológicos e moleculares de cães infectados da região de Passo Fundo-RS-Brasil. 2014.

LARA, Bianca et al. Serologic and molecular diagnosis of Anaplasma platys and Ehrlichia canis infection in dogs in an endemic region. **Pathogens**, v. 9, n. 6, p. 488, 2020.

LASTA, C. S. et al. Molecular detection of Ehrlichia canis and Anaplasma platys in dogs in Southern Brazil. **Revista Brasileira de Parasitologia Veterinária**, v. 22, p. 360-366, 2013.

MUNDIM, E.S.C., et al., Incidência das hemoparasitoses em cães (canis familiares) de rua capturados pelo centro de controle de zoonoses (CCZ) da cidade de Anápolis-GO Ensaio e Ciência: Ciências Biológicas, Agrárias e da Saúde, vol. XII, núm. 2, 2008, pp. 107-

115 Universidade Anhanguera Campo Grande, Brasil.

NELSON, R.W, C.C.G. Doenças bacterianas polissistêmicas. In: Nelson, RW, Couto, CG. Medicina interna de Pequenos Animais, Elsevier Saunders, p. 1317- 1319, 2010.

PAIVA, Juliana Estumano. Alterações hematológicas em cães naturalmente infectados por ehrlichia spp. e anaplasma spp. 2021.

RAMOS, C. A.N et al. Comparison of nested-PCR with blood smear examination in detection of Ehrlichia canis and Anaplasma platys in dogs. **Revista Brasileira de Parasitologia Veterinária**, v. 18, p. 58-62, 2009.

SANTARÉM, V. A. et al. Inclusões plaquetárias semelhantes a Anaplasma platys (Ehrlichia platys) em gato. In: **Colloquium Agrariae**. ISSN: 1809-8215. 2005. p. 60-66.

SILVA, G. C. F. da et al. Occurrence of Ehrlichia canis and Anaplasma platys in household dogs from northern Parana. **Revista Brasileira de Parasitologia Veterinária**, v. 21, n. 4, p. 379-385, 2012.

SHAW, H.D; IHLE, S.L. In: **Medicina interna de pequenos animais**. Editora Artmed.1999. Cap.49 p.618.

SOARES, A.O. et al. Avaliação ectoparasitológica e hemoparasitológica em cães criados em apartamentos e casas com quintal na cidade de Juiz de Fora, MG. **Revista Brasileira de Parasitologia Veterinária**, v. 15, n. 1, p. 13-16, 2006

SILVA, I.P.M. Erliquiose canina – Revisão de Literatura. **Revista Científica de Medicina Veterinária**, ano XIII, n. 24, 2015.

SOUSA, V. R. F. et al. Coinfecção por Anaplasma platys e Ehrlichia canis em cães diagnosticada pela PCR. **Acta Scientiae Veterinariae**, v. 37, n. 3, p. 281-283, 2009.

SOUSA, E. J. N. et al. Coinfecção de anaplasmose e erliquiose: Relato de caso. **Pubvet**, v. 15, p. 188, 2020.

TATEISHI T, V. et al., Identificación hematológica y molecular de Anaplasma platys en caninos domésticos de Lima Metropolitana con signos clínicos compatibles con anaplasmosis. **Rev. investig. vet. Perú** [online]. 2015, vol.26, n.1, pp.111-118. ISSN 1609-9117. <http://dx.doi.org/10.15381/rive.v.26i1.10920>.

TAMI, I.C.; TAMI-MAURY, I. M. Identificación morfológica de Ehrlichia sp. en las plaquetas de pacientes con infección por vírus de la inmunodeficiencia humana em Venezuela. **Pan American Journal of Public Health**, v. 16, n. 5, p. 345-349, 2004.

TILLEY, L.P & SMITH Jr, F.W.K; Consulta veterinária em 5 minutos, espécies canina e felina. 3 ed. Editora Manole. **Cap.Doenças infecciosas**. Pag. 542-543.

TRAPP, S.M. et al. Seroepidemiology of canine babesiosis and ehrlichiosis in a hospital population. **Veterinary Parasitology**, v. 140, n. 3/4, p. 223-230, 2006.

VADEN, S.L. et al., Exames laboratoriais e procedimentos diagnósticos em cães e gatos. Ed. Roca. Cap E, pag. 228.São Paulo 2013.

YUASA, Y. et al. The comparison of spatial variation and risk factors between mosquito-borne and tick-borne diseases: Seroepidemiology of Ehrlichia canis,

Anaplasma species, and Dirofilaria immitis in dogs. **Comparative immunology, microbiology and infectious diseases**, v. 35, n. 6, p. 599-606, 2012.

<http://www.higieneanimal.ufc.br>



This is an open-access article distributed under the terms of the Creative Commons Attribution License