



## Avaliação bacteriológica uterina de cadelas com piometra

Fernanda Crystina da Silva Sanches<sup>1</sup>; Giorgio Queiroz Pereira<sup>2</sup>; Mateus Dias de Moura Filho<sup>3</sup>;  
Luiz Cesar da Silva<sup>4</sup>; Werner Okano<sup>4</sup>; Daniella Aparecida Godoi Kemper<sup>4</sup>; Bernardo Kemper<sup>5</sup>

<sup>1</sup> Acadêmica de Medicina Veterinária. Universidade Norte do Paraná (UNOPAR). Unidade de Araçongas – PR.

<sup>2</sup> Médico Veterinário. Departamento de Clínica Médica de Animais de Companhia. UNOPAR. Unidade de Araçongas – PR.

<sup>3</sup> Médico Veterinário autônomo – Apucarana – Paraná.

<sup>4</sup> Docente de Medicina Veterinária. Departamento de Medicina Veterinária Preventiva. UNOPAR. Unidade de Araçongas – PR.

<sup>5</sup> Docente de Medicina Veterinária. Departamento de Clínica Cirúrgica e Obstetrícia de Animais de Companhia.

UNOPAR. Unidade de Araçongas – PR. \* [bernardo\\_kemper@hotmail.com](mailto:bernardo_kemper@hotmail.com)

**Resumo:** A piometra canina se caracteriza pela inflamação do útero, resultado este de alterações hormonais induzidas no útero, levando a infecções secundárias bacterianas. Esta alteração ocorre quando a fêmea esta na fase de diestro, caracterizado pelo aumento da concentração plasmática de progesterona, esse aumento leva a uma hiperplasia endometrial cística e maior atividade endometrial, tornando o tecido glandular cístico e edematoso. Com isso as secreções excessivas se acumulam na mucosa uterina levando a um ambiente propício para a proliferação bacteriana. O tratamento de eleição é cirúrgico através da ovariosalpingohisterectomia (OSH). Objetivou-se identificar as cadelas com piometra e avaliar conteúdo uterino através de cultura bacteriana e determinar desta forma a bactéria de maior ocorrência em 10 cadelas diagnosticadas com piometra atendidas no Hospital Veterinário da UNOPAR. Todos os animais foram submetidos a OSH. Em 50% dos pacientes o agente etiológico isolado foi *Escherichia coli*, 20% *Streptococcus spp*, 10% *Enterococcus spp* e 20% das amostras deram negativo, comprovando que a maioria dos animais com piometra possuem frequentemente infecção uterina por *E. Coli*.

**Palavras-chave:** piometra, cadela, *Escherichia coli*

### Bacteriological evaluation of bitches with uterine pyometra

**Abstract:** Canine pyometra is characterized by inflammation of the uterus, a result of hormonal changes induced in the uterus, leading to secondary bacterial infections. This change occurs when the female is in estrus phase, characterized by increased plasma concentration of progesterone, this increase leads to cystic endometrial hyperplasia and endometrial activity, which makes the glandular tissue cystic and edematous. The excessive secretions accumulated in the endometrium leads to a favorable environment for bacterial growth. The recommended treatment is surgical by ovariohysterectomy (OSH). This study aimed to identify dogs with pyometra and evaluate uterine contents by bacteria, and thus determine a higher occurrence of bacteria in 10 dogs diagnosed with pyometra treated at the Veterinary Hospital of UNOPAR. All animals were submitted to OSH. In 50% of patients, the etiological agent was isolated *Escherichia coli*, 20% *Streptococcus spp*, *Enterococcus spp* 10% and 20% of the samples were negative, indicating that most of the animals often have pyometra uterine infection by *E. coli*

**Keywords:** pyometra, bitch, *Escherichia coli*

---

Autor para correspondência - \* [bernardo\\_kemper@hotmail.com](mailto:bernardo_kemper@hotmail.com)

Recebido 20/02/2015; Aceito 28/03/2015

<http://dx.doi.org/10.5935/1981-2965.20150012>

## INTRODUÇÃO

Segundo FERREIRA; LOPES (2002) considera-se piometra a infecção supurativa do útero, de forma aguda ou crônica, com acentuado acúmulo de exsudato purulento na cavidade uterina, resultante de uma infecção bacteriana no endométrio que sofreu hiperplasia cística em decorrência de uma prolongada estimulação hormonal. É uma das enfermidades mais comuns de cadelas virgens afetando aproximadamente 25% antes dos 10 anos de idade (EGENVALL et al., 2001).

A piometra acarreta uma afecção inflamatória sistêmica com aumento nos casos de atendimento médico veterinário e taxas de mortalidade (FRANSSON et al., 2007).

A etiologia e a patogenia da piometra são complexas e parcialmente conhecidas (NOMURA; FUNAHASHI, 1999). Segundo HARDY; OSBORNE (1974), NELSON; COUTO (2003) a progesterona estimula o crescimento e a atividade secretora das glândulas endometriais, Hiperplasia Endometrial Cística (HEC) além de diminuir as contrações do miométrio, acarretando o acúmulo destes fluídos.

Conforme HARDY; Osborne (1974) a progesterona é produzida pelo corpo lúteo durante o diestro e induz o fechamento da cérvix. NISKANEN; THRUSFIELD (1998); SMITH (2006) descrevem que cadelas que recebem progestágenos para inibir o estro e consequente gestação também podem desenvolver a piometra.

Úteros de cadelas com HEC podem ser colonizados por bactérias oriundas da vagina, tal como *Escherichia coli* (WEISS et al., 2004). BJURSTROM; LINDE-FORSBERG (1992) citam também *Staphylococcus* sp., *Streptococcus* sp., *Klebsiella* sp., *Pasteurella* sp., *Pseudomonas* sp. e *Proteus* sp. As secreções das glândulas endometriais são um excelente meio de crescimento bacteriano, aliado a atividade leucocitária e a imunidade uterina diminuída devido a altos níveis de progesterona predisporia o crescimento de bactérias invasoras (SMITH, 2006).

Há dois tipos de piometra, aberta e a fechada. A piometra aberta caracteriza-se pela cérvix relaxada, permitindo a expulsão de secreção vaginal. Já a piometra fechada há

ausência da secreção vaginal, devido ao fechamento da cérvix, sendo esta a forma mais grave da doença. Há ainda relatos de piometra em animais que já foram submetidos à OSH previamente, ocorrendo a piometra de coto uterino sendo uma enfermidade com baixa morbidade e de difícil diagnóstico. Também há casos de piometra pela presença de tumores ovarianos associados a células da granulosa sendo que estes obstruem a saída de secreção uterina predispondo a infecção bacteriana (FERREIRA, 2000).

Segundo COGGAN et al. (2004) casos de piometra de cérvix fechada, são agudos e graves, apresentam sinais clínicos em uma a duas semanas. Nos casos em que a cérvix está aberta drenando exsudato purulento, a doença pode persistir por um mês ou mais com sinais clínicos discretos, sem que ocorra morte do animal.

A suspeita de piometra deve ser relevante em cadelas não-castradas, de meia idade e que têm histórico de uso de anticoncepcional para prevenção da prenhez. Estes animais apresentam os sinais clínicos compatíveis com piometra durante ou após o estro. Observa-se o aumento de volume uterino pela palpação abdominal que devem ser realizadas com cautela, pois

existe risco de ruptura uterina (GILBERT, 1992).

A piometra tem sido relatada em cadelas jovens a partir de quatro meses de idade até 16 anos (NISKANEN; THRUSFIELD, 1998). Os sinais clínicos não são restritos ao trato genital. São variáveis e podem incluir letargia, anorexia, inapetência, polidipsia, poliúria, vômitos, diarreia, alterações do ciclo estral e secreção vaginal. Estas alterações são mais graves na piometra de cérvix fechada, podendo ocorrer distensão abdominal e apatia severa. Os sinais podem progredir para choque ou óbito (FERREIRA; LOPES, 2000).

O diagnóstico é baseado na anamnese, exame físico e análises laboratoriais, frequentemente auxiliado pela radiografia e ultrassonografia. Os sinais clínicos dependem da severidade de cada caso (GILBERT, 1992; FRANSSON et al., 2004).

A radiografia é importante como método auxiliar no diagnóstico da piometra. Ao exame radiográfico visualiza-se aumento uterino, sendo a projeção recomendada a abdominal latero-lateral. Em casos de piometra aberta ou ruptura uterina não é visualizado o útero radiograficamente (SLATTER, 1998). Na ultrassonografia

o útero se apresenta como uma estrutura tubular linear ou retorcida bem definida com o lúmen uterino hipoecóico a anecóico e paredes ecogênicas finas (KEALY & MCALLISTER, 2005).

A piometra pode ser tratada clinicamente com o uso de medicamentos ou cirurgicamente realizando a ovário-salpingo-histerectomia (OSH), o tipo de tratamento a ser escolhido depende do estado clínico do paciente e da severidade da doença (NELSON; COUTO, 2001). Clinicamente com o uso de fluidoterapia intravenosa para melhorar a função renal, e manter a perfusão tecidual além de corrigir déficits eletrolíticos, assim como a administração de antibiótico de largo espectro até que sejam conhecidos os resultados do antibiograma. Sabidamente a OSH é o tratamento de eleição, mas se o proprietário tem interesses reprodutivos na cadela, esta não poderá ser realizada (GILBERT, 1992).

Devido a alta ocorrência de mortalidade em cadelas devido a piometra, o objetivo deste estudo foi avaliar a fauna bacteriana em 10 casos de piometra no município de Arapongas, Paraná.

## **Material e Métodos**

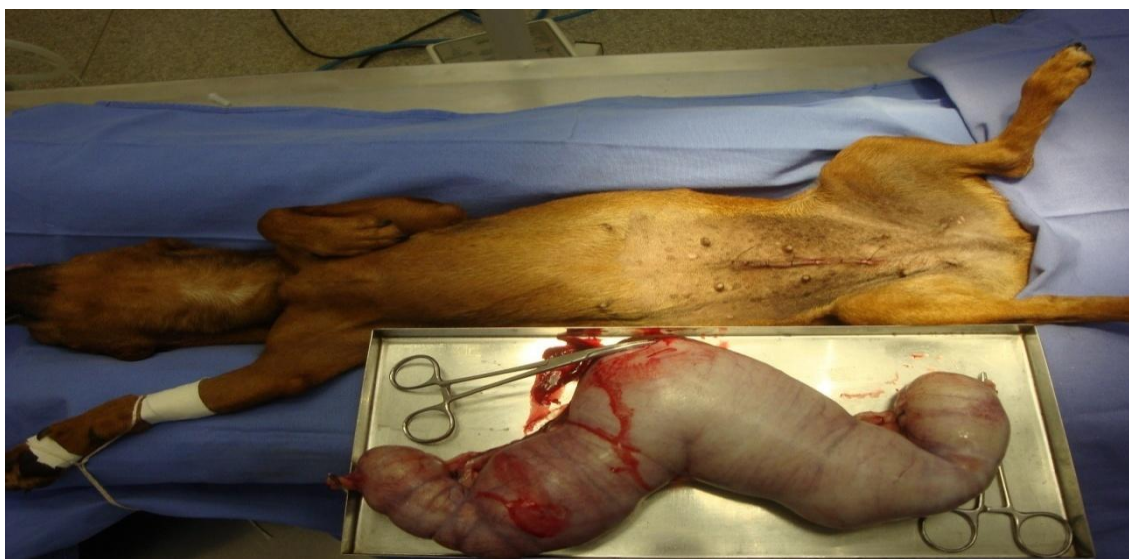Foram selecionadas 10 cadelas independente de raça, idade e peso oriundas do atendimento do setor de Obstetrícia Animal do Hospital Veterinário da UNOPAR em Arapongas - PR, no período compreendido entre agosto e dezembro de 2009.

Todos os dados cadastrais dos animais foram tabulados em relação a anamnese, exame clínico, exames laboratoriais (Hemograma, Leucograma, ALT, AST, Ureia e Creatinina) e diagnóstico por imagem (Radiografia - projeção latero-lateral do abdômen).

Após a OSH, o útero foi encaminhado ao laboratório de microbiologia veterinária em caixa isotérmica com gelo reciclável (Figura 1). No laboratório após antisepsia foi realizada a colheita do material por meio da aspiração com agulha (40x20) e seringa plástica (5 ml) estéreis. As amostras foram eram semeadas em Agar sangue e cultivadas em estufa microbiológica com temperatura controlada a 37°C durante 24 a 48 horas.

Após crescimento das colônias, realizou-se a coloração de gram e foram feitos testes bioquímicos para a

identificação bacteriana, conforme QUINN et al. (2007).



**Figura 1-** Imagem fotográfica do útero acentuadamente distendido, piometra, Hospital Veterinário da UNOPAR. 2009.

### **Resultados e Discussão**

Na anamnese a principal queixa dos proprietários era a presença de secreção vaginal purulenta, confirmada ao exame clínico, sendo que esta apresentou-se em quase todos os casos estudados, com coloração variando de avermelhada a achocolatada, (FOSSUM, 2002). Além de apatia e anorexia em todos os pacientes, destes 7 apresentaram também vômito e um pirexia.

Clinicamente, a maioria dos animais se mostraram apáticos, anoréxicos e com abdômen sensível à palpação, sendo o aumento de volume

Ao exame radiológico realizado em 100% dos animais, visualizou-se

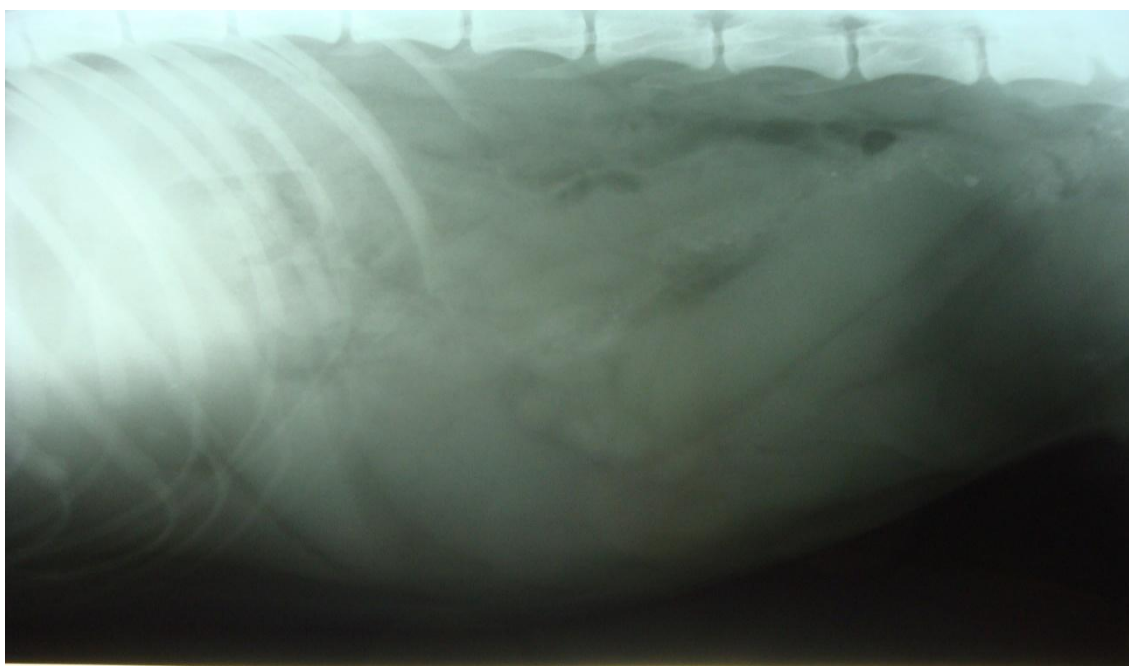
abdominal evidente em 80% dos casos. Os achados clínicos apresentados estão de acordo com aqueles citados por FERREIRA; LOPES, (2002).

Em todos os animais estudados, observou-se acúmulo de pus na cavidade uterina, na maioria das vezes de cor vermelho acastanhado, correspondendo ao descrito por SANTOS, (1986). Observou-se também que a idade é importante nesta enfermidade, principalmente em animais com mais de seis anos de idade, concordando com CRISTIANSEN (1984). Assim todos os animais apresentaram piometra do tipo aberta.

aumento uterino condizente com a piometra, conforme a descrição de

ROOT (2002) que descreve a radiografia abdominal como auxiliar no diagnóstico da piometra. Projeções radiográficas laterais podem revelar deslocamento craniodorsal do intestino delgado e uma opacidade tubular contorcida homogênea

caudoventralmente do abdomen. A projeção radiográfica ventrodorsal pode revelar deslocamento cranial e medial do intestino delgado. Pode ser visualizada uma certa densidade dos cornos uterinos (Figura 2).



**Figura 2-** Imagem fotográfica do exame radiográfico, cadela, demonstrando aumento de volume uterino junto ao assoalho do abdômen, projeção latero-lateral região abdominal. Hospital Veterinário da UNOPAR. 2009.

Na ultrassonografia pode-se visualizar a distensão uterina com áreas anecóicas e áreas hipercóica para fluidos (VOGES; NEUWIRTH, 1996). Não foi realizado exame Ultrassonográfico no presente estudo.

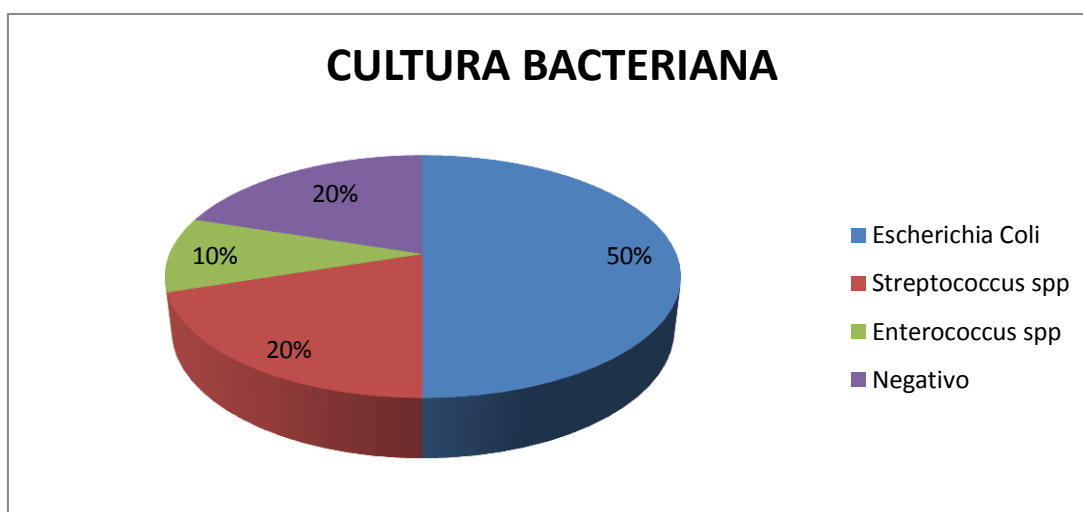
O leucograma revelou leucocitose, que se apresentou acima de 20.000 leucócitos em todos os pacientes. As alterações dos valores

absolutos dos neutrófilos e bastonetes, como ocorrido nos com piometra, pode ser explicada como resposta ao processo infeccioso provocado pela enfermidade. Os resultados de um hemograma completo, podem demonstrar uma neutrofilia com desvio à esquerda regenerativo; no entanto, uma neutropenia com um desvio à esquerda arregenerativo pode ser identificado em

animais com endotoxemia e moderada anemia normocítica normocromica, secundária a supressão da medula óssea (HARDY; OSBORNE, 1974). Stone et al. (1988) descrevem a azotemia devido a insuficiência renal em consequência a endotoxemia. Estas alterações não foram observadas nos animais avaliados nos diferentes exames complementares de patologia clínica.

Os exames microbiológicos realizados nas 10 amostras revelaram *Escherichia coli* em 50% (5/10) dos casos como agente etiológico mais prevalente na piometra de cadelas,

seguida em ordem decrescente por *Streptococcus* spp 20% (2/10) e *Enterococcus* 10% (1/10) e 20% (2/10) das amostras não houve crescimento bacteriano, como demonstra a Figura 3. Resultados semelhantes foram encontrados por FOSSUM (2002) e BIRCHARD; SCHERDING (2007), que relataram que várias bactérias gram negativas e positivas têm sido isoladas de infecções uterinas, com destaque para *E. coli*, que é isolada com mais frequência em cultura pura, por ser a bactéria normal do trato reprodutivo feminino.



**Figura 3-** Frequência de agentes bacterianos isolados de casos de piometra em cadelas atendidas no HV da UNOPAR em 2009.

COGGAN et al. (2008) também descrevem como a de maior ocorrência a *E. coli* em 74,1% (146/197) isolamentos. Índice maior foi descrito por FRANSON et al. (1997) descrevem

90% (43/48) de isolamento de *E. coli*. Ambos alertam para o caráter patogênico de algumas estirpes para o homem e os animais.

Contudo os resultados do presente trabalho diferem daqueles apresentados por GANDROTA et al. (1994), que relatam o *Staphylococcus aureus* como a bactéria mais prevalente. No trabalho realizado por COGGAN et al. (2008) o *Streptococcus* sp. Foi isolado em apenas 1% (4/197) das culturas realizadas.

No presente trabalho 20% (2/10) das culturas não houve crescimento bacteriano. Resultados próximos aos descritos por FRANSON et al. (1997) 16,66% (8/48). Por outro lado, COGGAN et al. (2008) relatam em 0,03% (3/200), índice bem abaixo do presente estudo.

Todos os animais foram medicados com enrofloxacina (5mg/Kg/SC SID) durante sete dias e meloxicam (0,1mg/Kg/PO SID) durante quatro dias. Este tratamento foi instituído por não haver azotemia. E de acordo com JHONSON (1995) o tratamento da piometra deve ser imediato e agressivo, uma vez que pode ocorrer um quadro de septicemia.

### **Conclusão**

A rápida intervenção médico veterinário e o tratamento instituído pode preservar a vida dos animais envolvidos. O estudo demonstrou a ocorrência da *Escherichia coli* como o

patógeno de maior ocorrência. E que estudos mais aprofundados devem ser realizados devido ao caráter patogênico da *E. coli* e a proximidade do cão com o ser humano.

### **REFERÊNCIAS BIBLIOGRÁFICAS**

BIRCHARD, S.J.; SHERDING, R.G; Manual Saunders Clínica de Pequenos Animais. 3th ed. New York, 2008, 1006p.

BJURSTROM, L.; LINDEFORSBERG, C. Long-term study of aerobic bacteria of the genital tract in breeding bitches. *Am J Vet*, v.53, p.665 - 669, 1992.

CHRISTIANSEN, I.B. J. The Cystic Hyperplasia–Pyometra Complex. (In “Reproduction in the Dog and Cat”. Ed.: CHRISTIANSEN, I.B.J., Bailliere Tindall, London, 1984, 67 - 71.

COGGAN, J.A.; OLIVEIRA, C.M.; FAUSTINO, M.; MORENO, A.M.; VON SYDOW, A.C.; MELVILLE, P. A.; BENITES, N.R. Estudo microbiológico de conteúdo intra-uterino de cadelas com piometra e



pesquisa de fatores de virulência em cepas de Escherichia coli. **Arquivos do Instituto Biológico**, São Paulo, v.71, p.1-749, 2004.

COGGAN, J.A.; MELVILLE; P.A.; DE OLIVEIRA, C.M.; FAUSTINO, M.; MORENO, A.M.; BENITES, N.R. MICROBIOLOGICAL AND HISTOPATHOLOGICAL ASPECTS OF CANINE PYOMETRA. **Brazilian Journal of Microbiology**, v.39, p.477 - 483, 2008.

EGENVALL, A.; HAGMAN, R.; BONNETT, B.N; HEDHAMMAR, A.; OLSON, P.; LAGERSTEDT, A.S. Breed risk of pyometra in insured dogs in Sweden. **J Vet Intern Med.**, v.15, n.6, p.530 - 538, 2001.

FERREIRA, C.R.; LOPES, M.D. Complexo hiperplasia cística endometrial/piometra em cadelas: revisão. **Revista Clínica Veterinária**, São Paulo, v. 27, p.36 - 44, 2000.

FOSSUM, T.W. Cirurgia de pequenos animais. 1 ed. St Louis Mosby,2002, 602p.

FRANSSON, B.A.; KARLSTAM, E.; BERGSTROM, A.; LAGERSTEDT, A.S.; PARK, J.S.; EVANS, M.A.; RAGLE, C.A. C-reactive protein in the differentiation of pyometra from cystic endometrial hyperplasia/mucometra in dogs. **J. Am Anim Hosp Assoc.**, v.40, n.5, p.391 -399, 2004.

FRANSSON, B.A.; LAGERSTEDT, A.S.; BERGSTROM, A.; HAGMAN, R.; PARK, J.S.; CHEW, B.P.; EVANS, M.A.; RAGLE, C.A. C-reactive protein, tumor necrosis factor alpha, and interleukin-6 in dogs with pyometra and SIRS. **J. Vet Emerg Crit Car.**, v.17, n.4, 373 -381, 2007.

FRANSSON, B.; LAGERSTEDT, A.S.; HELLMEN, E.; JONSSON, P. Bacteriological findings, blood chemistry profile and plasma endotoxin levels in bitches with pyometra or other uterine diseases. **Zentralbl**

- Veterinarmed A**, v.44, n.7, p.417 - 426, 1997.
- GANDROTA, V.K.; SINGLA, V.K.; KOCHHAR, H.P.S; CHAUHAN, F.S. Haematological and Bacteriological studies in canine pyometra. **Indian Veterinary Journal**, v. 71, n.8, p.816 - 818, 1994.
- GILBERT, R.O. Diagnosis and treatment of pyometra in bitches and queens. **The Compendium on Continuing Education for the Practicing Veterinarian**, Lawrenceville, v.14, n.6, p. 777 -783, 1992.
- HARDY, R.M.; OSBORNE, C.A. Canine pyometra: pathogenesis, physiology, diagnosis and treatment of uterine and extra-uterine lesions. **J. Am Anim Hosp Assoc.**, v.10, p.245 - 268, 1974.
- JHONSON, A.C. Cystic endometrial hyperplasia, pyometra and infertility. 4.ed. Philadelphia: W.B Saunders Company, v.2, p.1636 - 1641, 1995.
- KEALY, K.J.; MACALLISTER, H. Radiologia e Ultrassonografia do Cão e do Gato. 3th ed. Barueri, 2005, 137p.
- NELSON, R.W.; COUTO, C.G. Medicina Interna de Pequenos Animais, 2ªed. Rio de Janeiro, Koogan, p.681-683, 2001.
- NISKANEN, M.; THRUSFIELD, M.V. Associations between age, parity, hormonal therapy and breed, and pyometra in Finnish dogs. **Vet Rec.**, v.143, p.493 - 498, 1998.
- NOMURA, K.; FUNAHASHI, H. Histological characteristic of canine deciduoma induced by intrauterine inoculation of E. coli suspension. **J. Vet. Med. Sci**, v.61, p.433 - 438, 1999.
- QUINN, P.J.; MARKEY B.K.; CARTER M.E.; DONNELLY W.J.; LEONARD, F.C. Microbiologia Veterinária e Doenças infecciosas. 1 ed. Porto Alegre, 2007, 512p.
- ROOT, C.R. Abdominal masses. In: Thrall DE, ed. Textbook of veterinary

- diagnostic radiology. 4th ed. Philadelphia, Pa: Saunders, 2002.
- SANTOS, J.P. Patologia Especial dos Animais Domésticos (Mamíferos e Aves). 2ed., Rio de Janeiro:Guanabara, Koogan, 1986, 576p.
- SLATTER, D. Manual de Cirurgia de Pequenos Animais, São Paulo, Ed. Manole, 1998, 1001p.
- SMITH, F.O. Canine Pyometra. **Theriogenology**, v.66, p.610 - 612, 2006.
- STONE, E.A.; LITTMAN, M.P.; ROBERTSON.; J.L. Renal dysfunction in dogs with pyometra. **J. Am Vet Med Assoc.**, v.193, p.457 - 464, 1988.
- VOGES, A.K.; NEUWIRTH, L. Ultrasound diagnosis-cystic uterine hyperplasia. **Vet Radiol Ultrasound**, v.37, 131 - 132, 1996.
- WEISS, R.R. Histopathological, hormonal, bacterial evaluation in bitch pyometra. **Archives of Veterinary Science**, Curitiba, v.9, n.2, p.81 - 87, 2004.