



## **Prolapso valvar mitral em cão: Avaliação ecodopplercardiográfica. Relato de caso**

*Mitral valve prolapse in dog: Doppler echocardiographic evaluation. Case report*

**Paula Priscila Correia Costa<sup>1</sup>, Márcia Martins Carvalho Lima<sup>2</sup>**

<sup>1</sup> Professora de Clínica de pequenos animais da Faculdade de Veterinária, Universidade Estadual do Ceará, UECE, Fortaleza, CE

<sup>2</sup> Médica Veterinária do centro diagnóstico Veterinário, CDV, Fortaleza, CE.

**RESUMO:** O prolapso da valva mitral se trata de afecção valvar mitral geneticamente determinada que, em sua forma mais grave, pode determinar progressiva insuficiência desta válvula. A sintomatologia apresentada pelo animal varia de acordo com o estágio da doença, podendo ser passível de animais assintomáticos. O diagnóstico do prolapso de válvula mitral é dado a partir do histórico clínico, sintomatologia e exames diagnósticos como o ecodopplercardiograma, sendo possível, através dele, quantificar o funcionamento cardíaco por meio da mensuração dos fluxos das quatro válvulas cardíacas, das paredes, cavidades, tamanho e formato de suas estruturas. Desta forma, foi realizada a avaliação cardíaca do animal deste relato de caso, enfatizando e discutindo os resultados obtidos no ecodopplercardiograma.

**Palavras chave:** prolapso de válvula mitral; ecodopplercardiograma; endocardiose

**ABSTRACT:** The mitral valve prolapse it comes to mitral valve disease, genetically determined that, in its most severe form, can determine progressive failure of this valve. The symptoms displayed by the animal varies according to the stage of the disease and may be liable o asymptomatic animals. The diagnosis of mitral valve prolapse is given from the clinical history, symptoms and diagnostic tests such as echocardiography, if possible, through it, to quantify cardiac function by measuring: of the four heart valves flows, walls, cavities, size and shape of their structures. Thus, the animal's cardiac evaluation of this report was carried out, emphasizing and discussing the results of the echocardiography.

**Keywords:** mitral valve prolapse; doppler echocardiography; endocardiosis.

---

Autor para correspondência e-mail: \* [paula.priscila@uece.br](mailto:paula.priscila@uece.br)

Recebido em 03/07/2015; Aceito em 13/09/2015

<http://dx.doi.org/10.5935/1981-2965.20150046>

## INTRODUÇÃO

A regurgitação mitral é decorrente de uma lesão valvular frequentemente causada por prolapso da válvula mitral, protrusão sistólica anormal de folhetos da válvula mitral para dentro do átrio esquerdo (KITTLESON, 2003). Entre as cardiopatias valvares adquiridas em cães, a degeneração mixomatosa crônica da valva mitral é a de maior prevalência (BRIGHT & MEARS, 1997). O prolapso da valva mitral se trata de afecção valvar mitral geneticamente determinada que, em sua forma mais grave, pode determinar progressiva insuficiência desta válvula. A exteriorização clínica e hemodinâmica pode variar de discreta manifestação ecocardiográfica isolada, encontrada em exame de rotina, até grave lesão mitral que necessita de tratamento cirúrgico (SAVAGE et al., 1983). Quando grave, pode ser complicada por insuficiência cardíaca, morte súbita e fibrilação atrial (JACOB, 2007). No entanto, muitos pacientes com regurgitação mitral grave é assintomática, mesmo quando sobrevém disfunção ventricular esquerda. Cães que sofrem de prolapso da válvula mitral podem demonstrar graus variados de intolerância ao exercício, tosses e, ou, engasgos de acordo com a progressão da doença. Os episódios de tosse são

frequentemente seguidos de dispneia, taquipneia, ortopneia, perda de apetite e letargia (ATKINS, 1994; BRIGHT & MEARS, 1997; KITTLESON, 1998; MUZZI et al., 1999).

A ecocardiografia é um exame complementar muito útil no diagnóstico de doenças que acometem a válvula mitral, como a endocardiose seguida ou não de prolapso, sendo exequível e não invasivo (MUZZI, 2009). Segundo SOARES et al. (2005), o exame ecocardiográfico permite a avaliação da gravidade da doença mitral e sua classificação em leve, moderada e grave, com base nas características do fluxo regurgitante e do tamanho atrial esquerdo. O Ecodopplercardiograma é a principal ferramenta de avaliação da regurgitação valvar, uma vez que permite a caracterização da morfologia da válvula, a gravidade da regurgitação, e os efeitos secundários, tais como disfunção ventricular esquerda, aumento do átrio esquerdo e hipertensão pulmonar.

Em vista do exposto, o objetivo do presente trabalho foi relatar o caso de um cão com diagnóstico de prolapso de válvula mitral contemplando o diagnóstico ecodopplercardiográfico.

## MATERIAIS & MÉTODOS

Foi encaminhado para realização de um ecodopplercardiograma no Centro Diagnóstico Veterinário (CDV), um canino

macho, da raça poodle, de pelagem branca, com 10 anos de idade, de pequeno porte.

O paciente apresentou esporádicos episódios de tosse durante o exame. Vale salientar que, de acordo com o médico veterinário que encaminhou o animal para realizar o exame, além dos episódios de tosse, engasgos em períodos noturnos e intolerância a exercícios por tempo prolongado, o animal não apresentava nenhum outro distúrbio clínico aparente.

Para a realização do exame ecocardiográfico, o animal foi posicionado em decúbito lateral direito por meio de contenção manual, foi utilizado um aparelho de ultrassonografia my lab 50 da marca ESAOTE composto por modos bidimensional e M, com transdutor de 2,5MHz e doppler colorido, pulsado e contínuo. Uma espessa camada de gel acústico foi usado entre o transdutor e o local do exame, sendo necessária a tricotomia da região.

Para obtenção das imagens do modo bidimensional, utilizou-se a região paraesternal direita, do terceiro ao quinto espaços intercostais (janelas acústicas). Ao final da diástole, foram obtidas as medidas: diâmetro da raiz da aorta (AO); dimensão interna dos ventrículos direito (VDd) e esquerdo (VEd); espessuras do septo interventricular (SIVd) e da parede posterior do ventrículo esquerdo (PPd). Medidas realizadas no final da sístole:

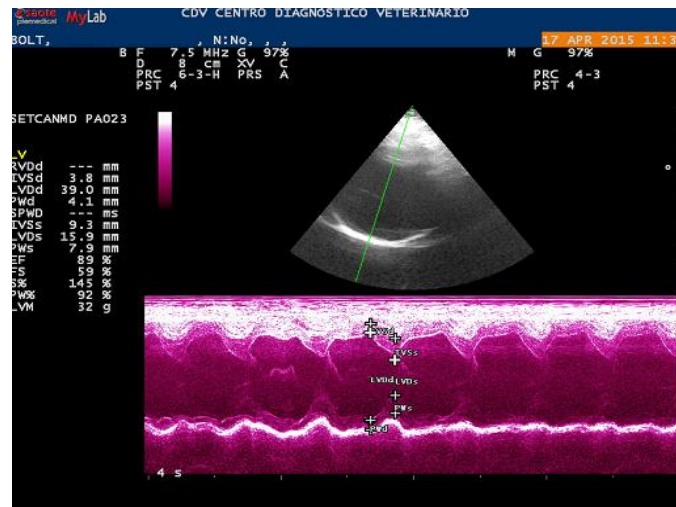
diâmetro interno do átrio esquerdo (AE); dimensão interna do ventrículo esquerdo (VEs); espessuras do septo interventricular (SIVs) e da parede posterior do ventrículo esquerdo (PPs). Posteriormente, a análise quantitativa dos fluxos transvalvares foi realizada através da utilização do Doppler: colorido, pulsado e contínuo. Após a obtenção das medidas citadas acima, o software do próprio aparelho forneceu um relatório com todas as medidas de câmaras, paredes e fluxos cardíacos.

## **RESULTADOS & DISCUSSÃO**

### **Análise quantitativa – Modo B e M:**

No modo M realizaram-se as medidas de acordo com as recomendações de Lombard (1984). O modo M mostra a imagem formada em tempo real e a utiliza na avaliação das dimensões de câmaras, paredes e valvas (BOON et al., 1983; MARTIN, 1995; KOCK et al., 1996; MUZZI et al., 2000). Por conseguinte, na Figura 1 é visualizada a mensuração das paredes e câmaras miocárdicas durante a sístole e diástole. Os resultados obtidos foram: IVSd (septo interventricular na diástole) = 3,8mm; LVDd (Ventrículo esquerdo na diástole) = 39mm; PWD (Parede livre do VE diástole) = 4,1mm; IVSs (Septo na sístole) = 9,3mm; LVDs (Ventrículo esquerdo na sístole) = 15,9mm; EF (Fração de ejeção) = 89% (normal: maior que 65%); FS (fração de encurtamento) = 59%; (normal: 33% a

46%); Movimento do septo da parede livre do ventrículo= interventricular= hipercinético. Movimento hipercinético.



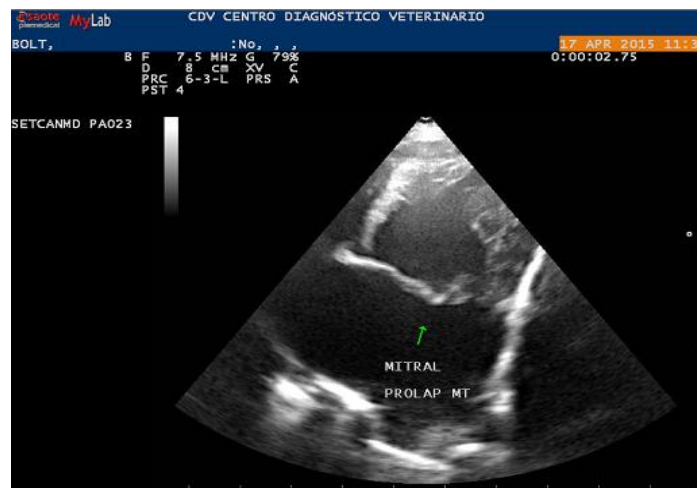
**Figura 1.** Modo M. Mensuração das paredes e câmaras miocárdicas durante a sístole e diástole.

Não obstante, de acordo com os dados supracitados, a cavidade ventricular esquerda demonstrou importante aumento de diâmetro em diástole e sístole,

Na figura 2 é possível observar o prolapso e a degeneração da valva atrioventricular esquerda (mitral). No entanto, a valva atrioventricular direita (tricúspide), também, apresentou

possivelmente, ocasionada devido a sobrecarga de volume relacionada diretamente ao prolapso de mitral (Figura 2).

movimentação e aspecto espessado de suas cúspides. Contudo, as valvas semilunares esquerda (artéria pulmonar) e direita (aórtica) apresentaram movimentação e aspecto normal de suas cúspides.

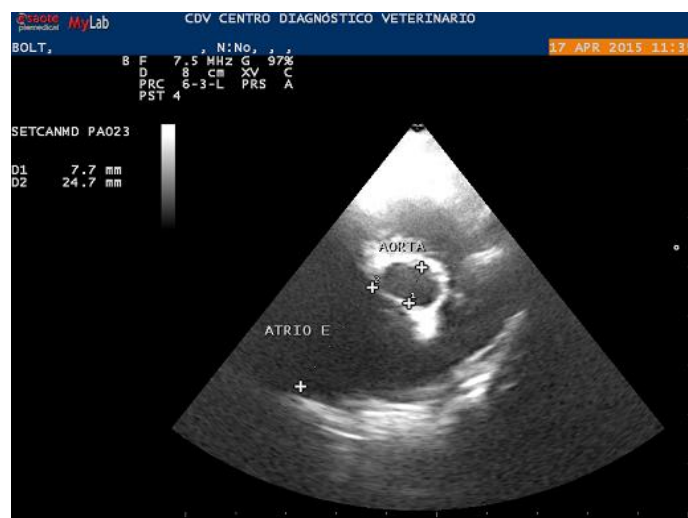


**Figura 2.** Modo bidimensional. Seta verde apontando o prolapso de válvula mitral em átrio esquerdo.

Na Figura 3 é possível visualizar e mensurar a aorta e a cavidade atrial esquerda (importante aumento). Os valores obtidos foram: Ao (aorta) = 7,7mm; AE (átrio esquerdo) = 24 mm e a relação Ao/AE = 3 (normal = 0,8-1,3). Através destes resultados concluiu-se que, de fato, há um considerável aumento de átrio esquerdo. No entanto, qualitativamente, as cavidades atrial e ventricular direitas, também, apresentaram-

se aumentadas. Vale salientar que, o pericárdio estava normal em aspecto, e, não havia presença de efusão.

A ecocardiografia Doppler é a análise da alteração da frequência dos ecos refletidos pelas hemácias e permite avaliar se o fluxo é laminar ou turbulento (LOMBARD, 1984; KIRBERGER,1991).

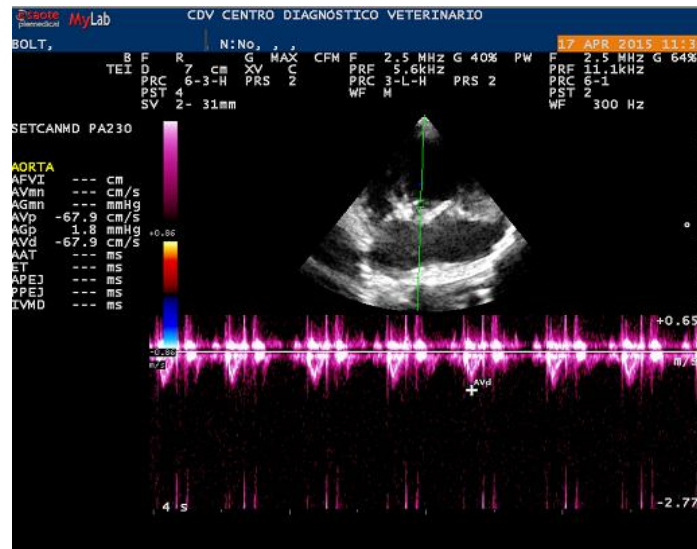


**Figura 3.** Modo Bidimensional. Mensuração de Aorta e Átrio esquerdo.

### Análise quantitativa – Doppler

Na Figura 4 é visualizada a mensuração da velocidade máxima do fluxo aórtico= 0,67m/s (normal: até 2,1 m/s) assim como seu gradiente de pressão (GP) =1,8mmHg. O Doppler realizado na artéria pulmonar resultou em velocidade

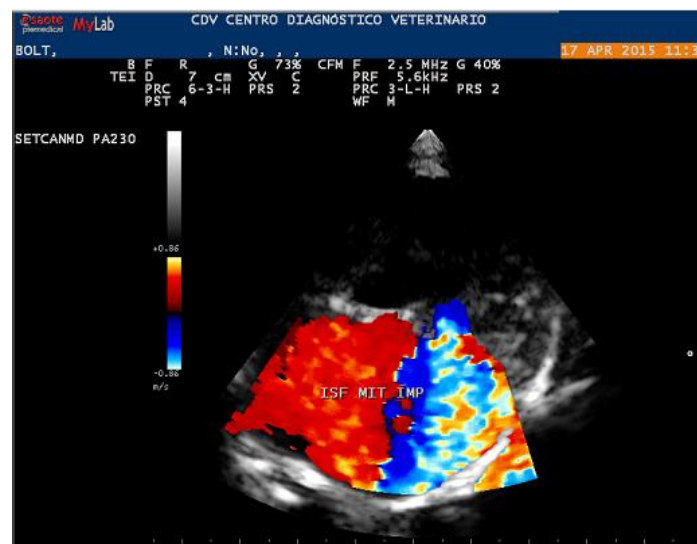
máxima do fluxo pulmonar= 0,59m/s (normal: até 1,6 m/s) e gradiente de pressão (GP) = 1,4mmHg. As artérias aorta e pulmonar mantiveram seus parâmetros dentro da normalidade.



**Figura 4.** Modo M. Doppler pulsado em aorta demonstrando seus respectivos fluxo e gradiente de pressão.

Na Figura 5, o estudo “doppler” mostrou fluxo turbulento sistólico ocupando 100% de área no interior do átrio esquerdo,

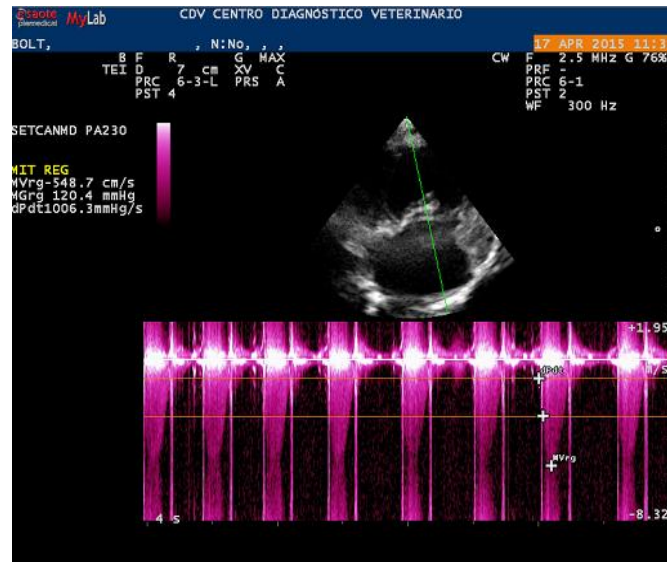
denotando, insuficiência mitral de grau importante.



**Figura 5.** Modo bidimensional. Doppler colorido em átrio esquerdo demonstrando insuficiência mitral importante através de mosaico ocupando 100% da área do átrio esquerdo.

A análise do fluxo regurgitante em mitral obteve velocidade de 5,4 m/s e GP= 120 mmHg e dpdt= 1002 (Figura 6),

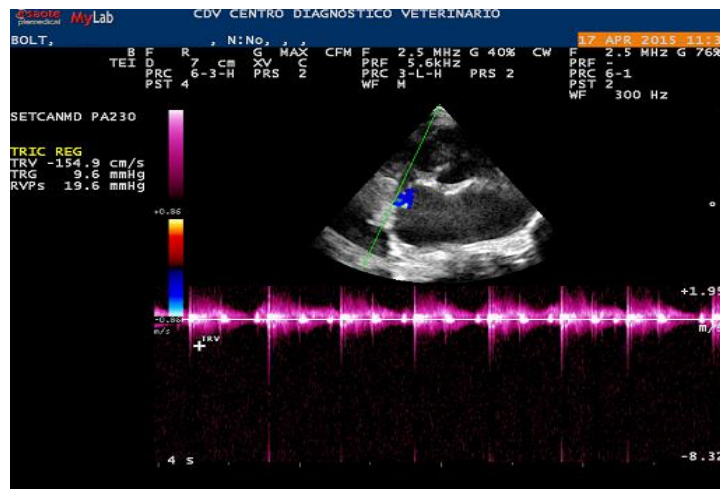
ratificando o que foi observado no Doppler colorido.



**Figura 6.** Modo M. Análise a partir do Doppler contínuo da regurgitação mitral.

O estudo “doppler”, também, mostrou fluxo turbulento sistólico no interior do átrio direito leve, com velocidade de 1,5

m/s e GP=9 mmHg (Figura 7), sendo a pressão estimada na artéria pulmonar = 19 mmHg.



**Figura 7.** Modo M. Análise a partir do Doppler contínuo da regurgitação tricuspídea.

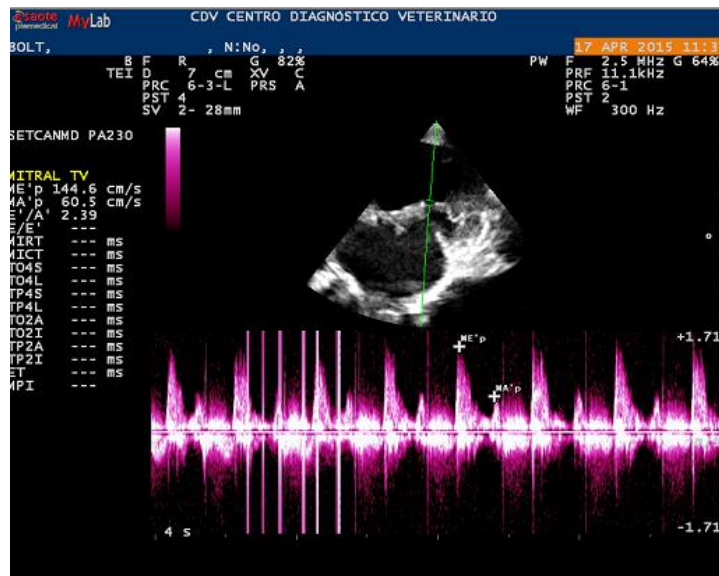
### Parâmetros diastólicos

O miocárdio ventricular ao relaxar causa abertura das valvas atrioventriculares e suga o sangue que está no átrio. A onda E é formada pela pressão de relaxamento do miocárdio ventricular adicionada à

pressão exercida pelo sangue que está no átrio. A onda A é a representação da velocidade e direção das hemácias que são impulsionadas ao ventrículo pela contração atrial. Estes dados conferem o parâmetro diastólico e permite quantificar se a

dilatação ventricular está ocorrendo normalmente ou se há algum distúrbio presente. Portanto, foram mensurados o pico de onda E=1,4m/s (normal:0,53-1,06 m/s) e o pico de onda A=0,6m/s (normal:0,39-0,67 m/s) e a relação

resultante  $E/A=2,3(1,18-1,89)$  demonstrando a presença de fluxo transmitral com relação do tipo E maior que A denotando padrão restritivo (Figura 8).



**Figura 8.** Modo M. Análise das ondas E e A para determinação de presença ou ausência de disfunção diastólica.

### Conclusão do laudo

A degeneração mixomatosa crônica da valva mitral representa uma importante cardiopatia adquirida em cães e que leva a sinais aparentes de disfunção e insuficiência cardíaca em graus variados (ATKINS, 1995).

Segundo ATKINS (1995) e PEDERSEN (2000), a ocorrência da endocardiose pode estar relacionada à raça e sexo do animal, acometendo, principalmente, cães de pequeno porte e machos, como observado através dos sinais clínicos e no conjunto de dados obtidos no

ecodopplercardiograma neste relato de caso (Figura 9).

A tosse apresentada pelo animal pode ser explicada pelo severo remodelamento de átrio esquerdo que eleva e pressiona o brônquio principal esquerdo, pelo edema da mucosa das vias respiratórias, pela pressão do fluido intersticial nas vias aéreas, ou, ainda, pela produção excessiva de muco bronquial (MUZZI, 2009).

A aparência espessada da válvula mitral visualizada no paciente é devido a um processo chamado degeneração



mixomatosa, onde a estrutura proteica do colágeno, o tecido que compõe as valvas, leva ao espessamento, alargamento e redundância dos folhetos e cordoalhas. Por conseguinte, acarretando no prolapso, severo espessamento da valva mitral e inadequada coaptação de suas cúspides,

indicando endocardiose que culminou em insuficiência valvar mitral de grau importante. Vale salientar que, a endocardiose da valva mitral, é um processo degenerativo, não associado a agentes infecciosos ou inflamatórios (BELERENIAN et al., 2003).

DOPPLER					
MITRAL REGURGITATION					
REG VEL :	-548.7	cm/s	REG GRAD :	120.4	mmHg
			dP/dt :	1006.3	mmHg/s
MITRAL TV					
PEAK V-E' :	144.6	cm/s	PEAK V-A' :	60.5	cm/s
			MIT E'IA' :	2.39	
AORTA					
AO VEL :	-67.9	cm/s	AO Gp :	1.8	mmHg
			DIA VEL :	-67.9	cm/s
AO EFFECT VALVE AREA					
AO VEL :	-67.9	cm/s			
TRIC REGURGITATION					
REG VEL :	-154.9	cm/s	REG GRAD :	9.6	mmHg
			RV SYS PR :	19.6	mmHg
PULMONARY ARTERY					
PULM Vp :	-59.0	cm/s	PULM Gp :	1.4	mmHg
			PAP :	19.6	mmHg
M-MODE					
LEFT VENTRICLE					
IVS dia :	3.8	mm	LVD dia :	39.0	mm
IVS sys :	9.3	mm	LVD sys :	15.9	mm
EF :	89	%	FRACT SH :	59	%
PW THICK :	92	%	LV MASS :	32	g
			PW dia :	4.1	mm
			PW sys :	7.9	mm
			SEP THICK :	145	%

**Figura 9.** Tabela com os resultados finais obtidos no ecodopplercardiograma.

As válvulas cardíacas estenóticas ou regurgitantes criam demandas hemodinâmicas sobre um ou ambos os ventrículos cardíacos. Os mecanismos compensatórios dos ventrículos permitem que o coração tolere estas lesões por períodos variáveis de tempo, algumas vezes por anos. No entanto, lesões valvulares significativas acabam por produzir disfunções ventriculares sistólica e/ou diastólica como no caso relatado,

onde o ventrículo esquerdo se apresenta com aumento excêntrico importante.

A insuficiência tricúspide pode ser funcional quando ocorre em consequência à dilatação do ventrículo direito, ou orgânica quando há lesão direta do aparelho valvar tricúspideo. A insuficiência tricúspide funcional é a causa mais comum de insuficiência tricúspide, encontrada na hipertensão pulmonar secundária doenças que acometem o

coração esquerdo, como na estenose e endocardiose de mitral. O paciente apresentou espessamento da valva tricúspide que ocasionou insuficiência tricúspide, porém de grau leve. Este quadro levou ao aparecimento do aumento de átrio e ventrículo direitos visualizados no ecodoppler.

O arsenal de avaliação não invasiva da função miocárdica tem crescido na prática clínica, identificando diferentes tipos de disfunção diastólica (NASCIMENTO, 2008). O Doppler mitral tem sido largamente utilizado na avaliação da função diastólica pela sua capacidade de se alterar em função do relaxamento ventricular, do grau de rigidez de câmara e das modificações das pressões de enchimento. Conforme se altera o relaxamento ventricular, a onda E diminui de amplitude e o tempo de desaceleração se prolonga. Entretanto, o fluxo mitral sofre também modificações em consequência das alterações da volemia, da complacência do átrio esquerdo e das

### **CONCLUSÃO**

Este relato de caso registra o prolapso de válvula mitral e, as consequências cardíacas subjacentes, tendo como base a sintomatologia do animal e o ecodopplercardiograma.

O prolapso de válvula mitral é advindo da endocardiose. Por conseguinte, é uma das doenças degenerativas crônicas mais

pressões intracavitárias que modificam os gradientes atrioventriculares. Portanto, nas formas mais avançadas de disfunção diastólica, há a baixa complacência do ventrículo esquerdo e grandes pressões de enchimento, o fluxo mitral passa a ser feito, principalmente, na protodiástole e a curva de velocidade do fluxo mitral passa a ter “padrão restritivo” (nítido predomínio da onda E com tempo de desaceleração curto) (Tipo III ou IV, se reversível ou não). Neste relato, o animal possuía disfunção diastólica do tipo III, ou, padrão restritivo reversível, inerente a importante sobrecarga de volume do ventrículo esquerdo. Vale enfatizar que, a disfunção diastólica, também contribui para os sintomas dos pacientes com insuficiência cardíaca sistólica (REDFIELD, 2003) e influencia negativamente no seu prognóstico (RIHAL, 1994). Desta forma, é importante que se avalie adequadamente a função diastólica do ventrículo esquerdo a fim de direcionar o tratamento e obter um melhor prognóstico.

comuns em cães machos e de pequeno porte. Os sinais clínicos mais comuns são a tosse seca noturna, engasgos e em casos mais graves, síncope e crises convulsivas. O ecodopplercardiograma é um exame complementar que permite a visualização das estruturas internas do coração assim como quantificar as suas funções, de forma a fornecer importantes informações

diagnósticas, possibilitando um tratamento e prognóstico mais incisivos. Portanto, torna-se uma importante ferramenta diagnóstica para patologias cardíacas, com ênfase no prolapso de válvula mitral, patologia descrita no presente relato de caso.

#### REFERÊNCIAS BIBLIOGRÁFICAS

ATKINS, C.E. Evaluation of cough in dogs with mitral valve insufficiency. *Comp. Cont. Educ. Pract. Vet.*, v.16, p.1547-1553, 1994.

ATKINS, C.E. Acquired valvular insufficiency. In: MILLER, M.S.; TILLEY, L.P. (Eds). *Manual of canine and feline cardiology*. 2.ed. Philadelphia: W.B. Saunders, 1995. p.129-144.

BELERENIAN, G.C.; MUCHA, C.J.; CAMACHO, A.A. *Afeções Cardiovasculares em Pequenos Animais*. 1. ed. São Paulo: Interbook, 2003. p. 146 – 151.

BRIGHT, J.M.; MEARS, E. Chronic heart disease and its management. *Vet. Clin. N. Am.: Small Anim. Pract.*, v.27, p.1305-1329, 1997.

HOIT, M.D. BRIAN, D. Tricuspid Valve Disease. In: *Lange Current Diagnosis and Treatment in Cardiology*. New Jersey: Prentice Hall; 1985: 128-39.

THOMAS, J.D. Doppler echocardiographic assessment of valvar regurgitation. *Heart*, 88 (6) (2002), pp. 651–657.

MUZZI. R.A.L.;MUZZI. L.A.L.; ARAUJO, R.B.;LAZARO, D.A. Doença crônica da valva mitral em cães: avaliação clínica funcional e mensuração ecocardiográfica da valva mitral . *Arq. Bras. Med. Vet. Zootec.*, v.61, n.2, p.337-344, 2009 .

KITTLESON, M.D.;BROWN, W.A. Regurgitant fraction measured by using the proximal isovelocity surface area method in dogs with chronic myxomatous mitral valve disease. *J Vet Intern Med*, 17 (2003), pp. 84–88

JACOB, R.; STEWART, W.J.A practical approach to the quantification of valvular regurgitation. *Curr Cardiol Rep*, 9 (2) (2007), pp. 105–111.

PEDERSEN, H.D. Diagnóstico de la enfermedad de la válvula mitral mixomatosa canina. *Waltham Focus*, v.10, p.3-9, 2000.

PEDERSEN, H.D.;HAGGSTROM, J.; FALK, T. et al. Auscultation in mild mitral regurgitation in dogs: observer variation, effects of physical maneuvers, and agreement with color Doppler echocardiography, and phonocardiography. *J. Vet. Intern. Med.*, v.13, p.56-64, 1999.

REDFIELD, M.M.;JACOBSEN, S.J.; BURNETT, J.C.;MAHONEY JR, DW.; BAILEY, K.R.;RODEHEFFER, R.J. Burden of systolic and diastolic ventricular dysfunction in the community:

appreciating the scope of the heart failure epidemic. **JAMA**. 289: 194-202. 2003.

RIHAL, C.S.;NISHIMURA, R.A.; HATLE, L.K.;BAILEY, K.R.;TAJIK, A.J. Systolic and diastolic dysfunction in patients with clinical diagnosis of dilated cardiomyopathy: relation to symptoms and prognosis. **Circulation**. 1994; 90: 2772-9

SAVAGE, D.D.;DEVEREAUX, R.B.; GARRISON, R.J., et al.: Mitral valve prolapse in the general population. II Clinical features: the framinghan study. **Am. Hearth J**. 106: 577-81, 1983.

SISSON, D.; KVART, C.; DARKE, P.G.G. Acquired valvular heart disease in

dogs and cats. In: FOX, P.R.; SISSON, D.; MOÏSE, N.S. (Eds). *Textbook of canine and feline cardiology*. 2.ed. Philadelphia: W.B. Saunders, 1999. p.536-565.

SOARES, E.C.;LARSSON, M.H.; M.A.; YAMATO, R.J. Chronic valvular disease: correlation between clinical, electrocardiographic, radiographic and echocardiographic aspects in dogs. **Arq. Bras. Med. Vet. Zootec.**, v.57, p.436-441, 2005.