

Reconstrução do tendão distal do bíceps braquial com enxerto de tríceps: relato de caso

Reconstruction of the distal biceps brachial tendon with tricipital graft: case report

Luciano Barreto Quental¹. Marcos Rainier de Brito Felipe¹. Rafael Patrocínio de Paula Costa². João Antonio Soares de Sousa¹. Artur Henrique Vieira d'Almeida¹.

1 Universidade Federal do Ceará (UFC), Fortaleza, Ceará, Brasil. 2 Instituto Doutor José Frota (IJF), Hospital Universitário Walter Cantídio (HUWC), Fortaleza, Ceará, Brasil.

RESUMO

Objetivos: descrever o tratamento cirúrgico de uma ruptura de tendão distal do bíceps braquial em membro não dominante, que evoluiu satisfatoriamente sem complicações relacionadas ao sítio cirúrgico, lesão neurovascular ou ossificação heterotópica, mostrando que esta pode ser uma boa alternativa para o reparo destas lesões. **Metodologia:** relatamos o caso de um paciente masculino, 37 anos, portador de uma ruptura crônica de tendão distal do bíceps braquial, após trauma típico em membro não dominante, e que foi submetido a reparação da lesão com enxerto tricipital e fixação com túneis transósseos. **Resultados:** após o primeiro mês de pós-operatório, o paciente se encontrava com arco de movimento mantido, força de flexão do cotovelo e supinação do antebraço preservadas, sem déficit neurológico. **Conclusão:** Apesar de não haver consenso sobre a melhor forma de tratamento dessa ruptura, a abordagem cirúrgica com a técnica apresentada mostra-se como uma vantajosa opção terapêutica para esse tipo de lesão, visto os excelentes resultados clínicos obtidos no seguimento pós-operatório.

Palavras-chave: Cotovelo. Ruptura. Traumatismos dos tendões. Procedimentos cirúrgicos reconstrutivos.

ABSTRACT

Objective: To describe the surgical treatment of a distal bicipital tendon rupture in the non-dominant arm, which evolved satisfactorily, without any surgical wound complications, neurovascular lesions, or heterotopic ossifications, demonstrating that this technique is a viable alternative to repair these injuries. **Methods:** We describe the case of a 37-year-old male with a chronic rupture of the distal biceps brachii tendon, following trauma in his non-dominant arm, who underwent reparation of the lesion using a tricipital graft and fixation with transosseous tunnels. **Results:** A month after the surgery, the patient had a preserved range of motion and preserved forearm supination and elbow flexion strength, without any neurological deficit. **Conclusion:** Although there is no consensus about the best treatment option for this kind of tear, the surgical approach using the aforementioned technique presents itself as an advantageous alternative, considering the outstanding clinical results obtained during the postoperative follow-up.

Keywords: Elbow. Rupture. Tendon injuries. Reconstructive surgical procedures.

Autor correspondente: Luciano Barreto Quental, Rua Leonardo Mota, 2815, Dionísio Torres, Fortaleza, Ceará. CEP: 60170-176. E-mail: lucianoquental@hotmail.com

Conflito de interesses: Não há qualquer conflito de interesses por parte de qualquer um dos autores.

Recebido em: 31 Mar 2022; Revisado em: 28 Dez 2022; Aceito em: 28 Jul 2023.

INTRODUÇÃO

O músculo bíceps braquial tem como função primária a supinação do antebraço, além de atuar como flexor secundário do cotovelo.¹ As lesões deste músculo, em seu tendão longo, correspondem a aproximadamente 50% de todas as lesões do bíceps braquial. Já as rupturas do seu tendão distal são lesões raras e ocorrem, comumente, nos pacientes do sexo masculino, entre 30 e 49 anos, no membro dominante e associado a cargas excêntricas com cotovelo em flexão e supinação.² Elas são consideradas crônicas após 4 a 6 semanas da lesão e tornam-se de difícil reparo devido à retração do coto tendíneo e formação de fibrose.³

Diversos procedimentos foram descritos para o tratamento de rupturas crônicas do tendão distal do bíceps braquial, tornando a escolha da técnica a ser utilizada ainda discutível, havendo como opções a utilização de enxertos dos flexores do joelho, palmar longo e tríceps braquial.^{3,4} Também não há consenso a respeito da fixação de enxerto distalmente, empregando-se técnicas que envolvem túneis transósseos, âncoras, parafusos de interferência e endobuttons.⁴

Este relato de caso é sobre um paciente do sexo masculino que sofreu ruptura do tendão distal do bíceps em membro não dominante após trauma típico. Foi submetido a reconstrução da lesão crônica - mais de 6 semanas - com enxerto tricripital e fixação com túneis transósseos, obtendo bom resultado clínico.

MATERIAL E MÉTODOS

Paciente do sexo masculino, 37 anos, comerciante, destro, sem antecedentes patológicos relevantes, procurou o serviço especializado com queixa de dor no cotovelo esquerdo há 2 meses, em pontadas, moderada (nível 6 na escala visual numérica de dor), iniciada após realizar esforço empurrando caixa com antebraço em supinação e associado a diminuição da força de supinação do referido membro.

Ao exame físico apresentava-se com deformidade na extremidade distal do braço esquerdo, teste do gancho positivo a esquerda, força de supinação do antebraço esquerdo grau 4.

Realizou ressonância magnética deste cotovelo, compatível com ruptura do tendão do músculo bíceps braquial distalmente (Figura 1). Foi optado por cirurgia devido ao quadro de perda de força.

O paciente foi posicionado em decúbito dorsal, com garrote no membro superior. Foi realizado acesso posterior ao cotovelo, com exposição do tendão tricripital, sendo retirado uma faixa de enxerto com 7,0 x 1,0 cm, amarrando-se uma de suas extremidades com pontos do tipo Krakow, com fio de alta resistência (Figura 2).

Figura 1. Imagem de ressonância magnética do cotovelo evidenciando, com corte sagital ponderado em T1, retração do coto tendíneo distal do músculo bíceps braquial.

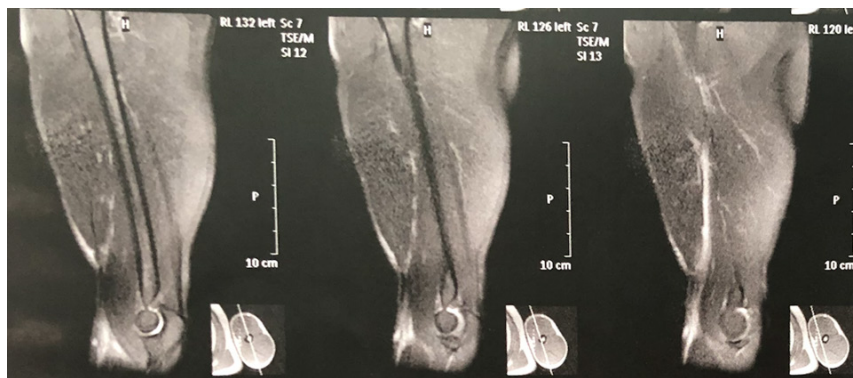
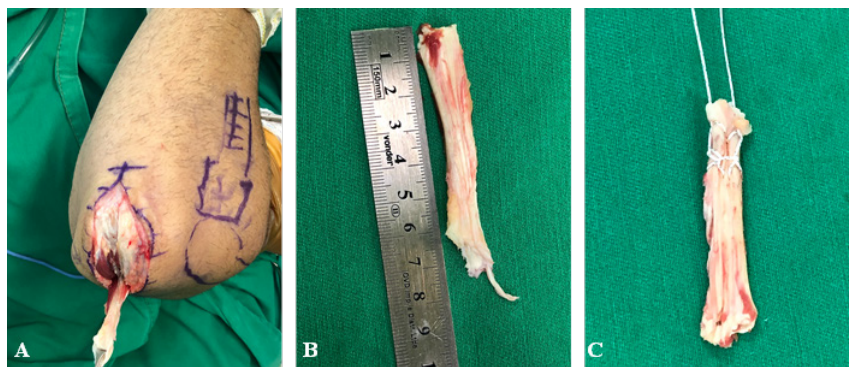


Figura 2. A - Fotografia do acesso posterior ao cotovelo evidenciando a retirada da porção central do tendão tricripital. B - Mensuração do enxerto com 7,0 x 1,0 cm. C - Confeção de pontos do tipo Krakow em uma das extremidades do enxerto.



A seguir, foi realizado um acesso de 3 cm na prega antecubital anterior, com dissecação subcutânea e identificação do coto tendíneo do bíceps braquial, que foi exteriorizado, tendo sua porção distal degenerada ressecada. O tendão foi amarrado com fio de alta resistência nos 3 centímetros distais com pontos tipo Krakow. Com o antebraço em pronação, a tuberosidade radial foi palpada e um acesso lateral direto com dissecação muscular realizado, expondo o coto remanescente e a tuberosidade radial. Uma broca de formato cônico foi utilizada para criar um túnel ósseo com 1,0x1,0 cm na tuberosidade radial e superiormente a esse túnel foram perfurados 3 orifícios com

um fio de Kirchner 1,5mm. Os fios de alta resistência de uma das extremidades do enxerto tricípital foram passados pelos túneis e amarrados sobre o topo com pontos simples (Figura 3).

Pelo acesso da prega cubital anterior, foi introduzida uma pinça tipo Kelly com o antebraço em pronação, saindo dorsalmente a tuberosidade radial, transportando o enxerto tricípital para o acesso anterior. Os cotos tendíneos do bíceps e do tríceps foram aproximados e suturados sobre eles mesmos com fio agulhado de alta resistência, com o cotovelo em leve flexão para se obter um tensionamento adequado (Figura 4).

Figura 3. A - Fotografia do tendão bicípital exteriorizado pelo acesso a prega cubital anterior. B - Fotografia após realização dos túneis transósseos no acesso lateral. C - Fotografia do enxerto tricípital fixado no túnel transósseo.

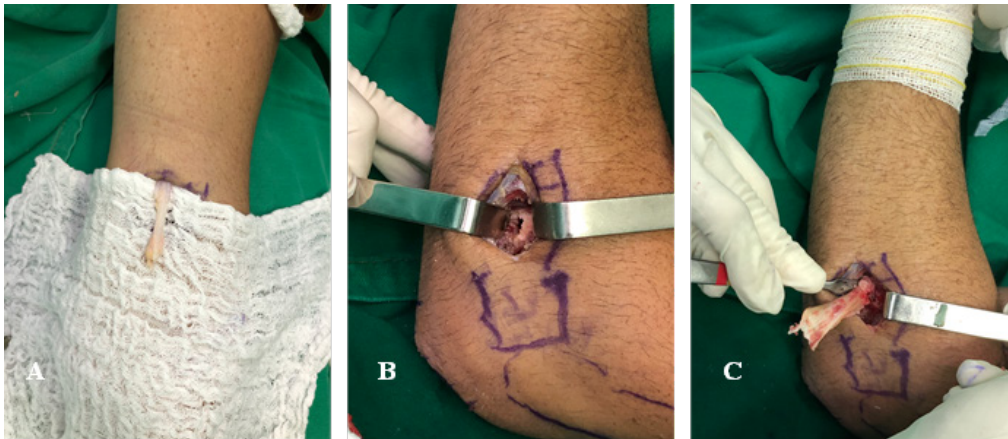
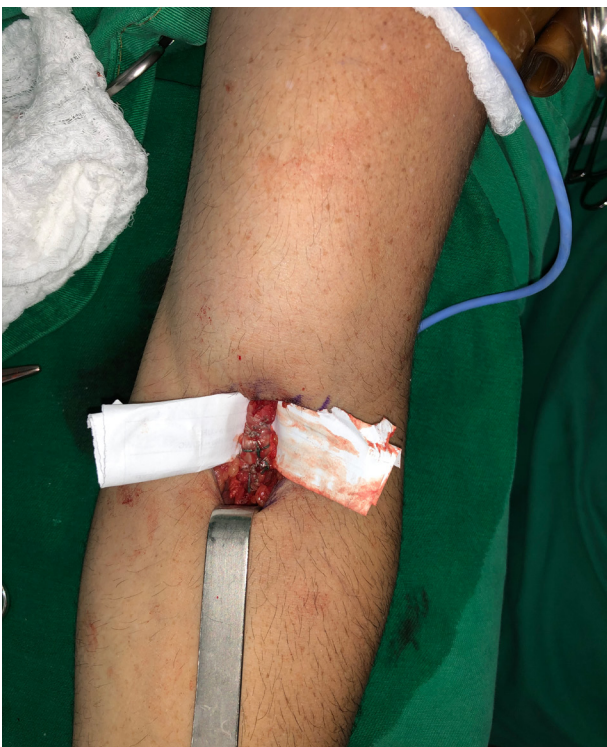

Figura 4. Fotografia do acesso anterior, evidenciando os cotos tendíneos suturados sobre eles mesmos e o retorno do comprimento e volume habitual do músculo bíceps braquial.



No pós-operatório, foram prescritos analgésicos simples de primeira escolha e opioides para controle da dor. Sendo não recomendado o uso de anti-inflamatórios não esteroidais no pós-operatório imediato pela possibilidade de retardamento no processo de regeneração do tendão. Foi realizada uma imobilização do tipo áxilo palmar na primeira semana do pós-operatório e colocada uma tipóia velpeau sem abdução do braço por mais duas semanas, sem restrição ao uso da mão para ambas as imobilizações. Após a terceira semana, o paciente deu início a fisioterapia para ganho progressivo de extensão e pronosupinação do antebraço.

Após o primeiro mês de pós-operatório, o paciente se encontrava com arco de movimento mantido, sem perda significativa de força na extensão ativa contra resistência comparado com o outro braço, com força de flexão do cotovelo e supinação do antebraço preservadas e sem déficit neurológico.

No seguimento ambulatorial, após 12 meses da cirurgia, o paciente se encontrava satisfeito com os resultados funcionais e estéticos do membro. Avaliando que complicações neurológicas, nova ruptura de tendão, fratura cortical do rádio ou ossificação heterotópica não foram observadas. Além de não apresentar alterações na força de flexão e extensão do cotovelo, e na força de supinação do antebraço comparando com o lado contralateral.

DISCUSSÃO

A patogênese da ruptura do tendão distal do bíceps ainda não está totalmente esclarecida, embora acredite-se que seja multifatorial, com influência de fatores degenerativos, vasculares e mecânicos em sua gênese.⁴

O diagnóstico clínico das lesões completas e agudas é de fácil identificação, com aparecimento do sinal do Popeye invertido e de extensa equimose na fossa antecubital. As rupturas incompletas, podem ser de difícil diagnóstico, já que as fibras restantes impedem a retração proximal do coto e mantém função no membro.⁵ No exame físico, torna-se fundamental o teste do gancho para diagnóstico destas lesões. Para confirmação, pode ser solicitado um estudo de imagem do membro acometido.^{6,7}

O tratamento das rupturas distais do tendão do músculo bíceps braquial é controverso. Antes difundido, o tratamento conservador tornou-se restrito a pacientes sem condições cirúrgicas ou de baixa demanda funcional.⁸ Wiley *et al.*⁹ compararam dois grupos de pacientes com rupturas crônicas do bíceps braquial distal, um tratado conservadoramente e outro submetido a reconstrução anatômica com autoenxerto de semitendíneo e concluíram que os pacientes submetidos à reconstrução obtiveram melhora na força de flexão do cotovelo e supinação do antebraço.

Como tratamento cirúrgico há opções de reconstrução anatômica e não anatômica, estando estabelecido que a tenodese do tendão bicipital ao tendão do músculo braquial produz piores resultados do que a reparação anatômica, a despeito de sua maior facilidade técnica para realização e alta taxa de satisfação dos pacientes. Esta técnica, segundo Klonz *et al.*¹⁰ leva a perda acima de 50% na força de supinação do antebraço, o que limita seu uso em pacientes e alta demanda funcional.⁵

Portanto, a reinserção anatômica do tendão na tuberosidade bicipital - técnica anatômica - usando abordagens com uma ou duas incisões tornou-se o tratamento de escolha para estas lesões, produzindo resultados funcionais na restauração das forças de flexão do cotovelo e supinação do antebraço. Técnicas para reconstrução anatômica foram descritas, diferindo entre si na via de acesso, escolha do enxerto e no tipo de fixação. Auto e aloenxertos foram descritos como possíveis áreas doadoras, entre elas: semitendíneo, tibial anterior, fâscia lata e palmar longo.^{11,12,13}

As primeiras técnicas de reinserção anatômica utilizavam uma incisão anterior que requeria uma dissecação extensa ao

redor da tuberosidade bicipital de modo a permitir a passagem das suturas, o que resultava em paralisia do ramo profundo do nervo radial. Em 1961, Boyd e Anderson¹³ descreveram a técnica utilizando dupla incisão, diminuindo a dissecação necessária e o risco de lesão neurovascular.

Devido à associação desta técnica com a ocorrência de ossificação heterotópica, retornou-se à tendência de utilizar via única, agora com utilização de âncoras ósseas ou endobuttons. Infelizmente, esta abordagem também estava associada a maiores lesões neurovasculares. Atualmente ainda não se sabe qual a técnica mais segura e com menor taxa de complicações⁶.

Storti *et al.*⁸ descreveram, em 2017, a utilização de enxerto tricípital para reparo das lesões do tendão distal do bíceps braquial. Tal tendão mostrou-se adequado em estudos biomecânicos e torna-se mais cômodo por se situar no mesmo membro a ser abordado, aumentando o conforto do paciente no pós-operatório e facilitando sua recuperação, não apresentar riscos neurovasculares durante a coleta e possibilidade de enxertos de tamanhos e comprimentos variáveis.

Complicações como ossificação heterotópica e sinostose rádio-cubital proximal podem ser causadas pela destruição da porção proximal da membrana interóssea, formação de hematoma entre o rádio e a ulna, perfuração óssea ou estimulação periosteal cubital e levam a limitações funcionais no pós-operatório, restringindo o arco de movimento final do cotovelo^{14,15}.

Além de não haver consenso acerca da melhor técnica cirúrgica, não há, também, consenso nos *guidelines* de reabilitação pós-cirúrgica. A maioria dos protocolos na fase pós-cirúrgica precoce protege a reparação do tendão, previne edema no cotovelo e promove a adaptação com uma mão nas atividades diárias^{1,15}.

CONCLUSÃO

A ruptura do tendão distal do bíceps é uma lesão incomum que pode levar a dor e limitação na flexão e supinação do cotovelo. O tratamento cirúrgico com reparações anatômicas vem se mostrando como uma vantajosa opção terapêutica para esse tipo de lesão. Logo, mostrando que a técnica cirúrgica descrita acima pode ser uma boa alternativa para o reparo destas lesões.

APROVAÇÃO ÉTICA

Este trabalho foi submetido à Plataforma Brasil, com aprovação do Comitê de Ética em Pesquisa do Hospital Universitário Walter Cantídio (HUWC-UFC), com número do parecer 5.317.501.

REFERÊNCIAS

- Ribeiro L, Almeida JI Neto, Belangero PS, Pochini AC, Andreoli CV, Ejnisman B. Reconstrução do tendão distal do bíceps com enxerto de semitendíneo: descrição da técnica. *Rev Bras Ortop.* 2018;53(5):651-5.
- Alencar JB, Bernardes DF, Souza CJ, Girão MA, Rocha PH,

Façonha FA. Clinical result of patients with distal biceps tendon rupture with endobutton. *Acta Ortop Bras.* 2021;29(3):149-52.

- Freitas F, Ramos A, Luís NM, Correia R, Oliveira M, Palma L. Rotura do tendão distal do bíceps braquial. *Rev Port Ortop Traum* 2012;20(2):243-8.

4. Tarallo L, Lombardi M, Zambianchi F, Giorgini A, Catani F. Distal biceps tendon rupture: advantages and drawbacks of the anatomical reinsertion with a modified double incision approach. *BMC Musculoskelet Disord.* 2018;19(1):364.
5. Frank T, Seltser A, Grewal R, King GJ, Athwal GS. Management of chronic distal biceps tendon ruptures: primary repair vs. semitendinosus autograft reconstruction. *J Shoulder Elbow Surg.* 2019;28(6):1104-10.
6. Bernstein AD, Breslow MJ, Jazrawi LM. Distal biceps tendon ruptures: a historical perspective and current concepts. *Am J Orthop (Belle Mead NJ).* 2001;30(3):193-200.
7. Maciel RA, Costa PS, Figueiredo EA, Belangero PS, Pochini C, Ejnisman B. Lesão do bíceps distal aguda: reparo por via única e fixação por âncora de sutura. *Rev Bras Ortop.* 2017;52(2):148-53.
8. Storti TM, Paniago AF, Faria RS. Reconstrução do tendão distal do bíceps com enxerto do tríceps: nota técnica. *Rev Bras Ortop.* 2017;52(3):354-58.
9. Wiley WB, Noble JS, Dulaney TD, Bell RH, Noble DD. Late reconstruction of chronic distal biceps tendon ruptures with a semitendinosus autograft technique. *J Shoulder Elbow Surg.* 2006;15(4):440-4.
10. Safran MR, Graham SM. Distal biceps tendon ruptures: incidence, demographics, and the effect of smoking. *Clin Orthop Relat Res.* 2002;(404):275-83.
11. Stordi TM, Dias RG, Dantas GC, Faria RS, Simionatto JE, Paniago AF. Avaliação clínica da reconstrução do bíceps braquial com enxerto de tríceps. *Rev Bras Ortop.* 2021;56(6):656-63.
12. Garcia JC Junior, Castro CD Filho, Mello TF, Vasconcelos RA, Zabeu JL, Garcia JP. Lesão do bíceps distal: avaliação funcional e dinamometria digital da sua reconstrução pela técnica da minidupla via de mayo. *Rev Bras Ortop.* 2012;47(5):581-7.
13. Di Stefano M, Sensi L, di Bella L, Tucci R, Bazzucchi E, Zanna L. Acute distal biceps tendon rupture: retrospective analysis of two different approaches and fixation techniques. *Eur J Orthop Surg Traumatol.* 2022;32(8):1543-51.
14. Chillemi C, Marinelli M, De Cupis V. Rupture of the distal biceps brachii tendon: conservative treatment versus anatomic reinsertion-clinical and radiological evaluation after 2 years. *Arch Orthop Trauma Surg.* 2007;127(8):705-8.
15. Baumfeld JA, van Riet RP, Zobitz ME, Eygendaal D, An KN, Steinmann SP. Triceps tendon properties and its potential as an autograft. *J Shoulder Elbow Surg.* 2010 Jul;19(5):697-9.

Como citar:

Quental LB, Felipe MR, Costa RP, Sousa JA, d'Almeida AH. Reconstrução do tendão distal do bíceps braquial com enxerto de tríceps: relato de caso. *Rev Med UFC.* 2024;64(1):e78670.