

ISSN 0100-1302 (impresso)

ISSN 2447-6595 (eletrônico)

volume 57 - número 1 - janeiro/abril 2017

RM

REVISTA DE MEDICINA DA UFC

Universidade Federal do Ceará

ISSN 0100-1302 (impresso)

ISSN 2447-6595 (eletrônico)

volume 57 - número 1 - janeiro/abril 2017

RM

REVISTA DE MEDICINA DA UFC

Rev Med UFC	Fortaleza	v.57	n.1	p.6-78	jan.-abr.2017
-------------	-----------	------	-----	--------	---------------

Copyright

© 2017 UFC

ISSN: 0100-1302 (impresso)

ISSN: 2447-6595 (eletrônico)

Tiragem: 1.000 exemplares

Revista de Medicina da UFC ISSN: 0100-1302 (impresso); ISSN: 2447-6595 (eletrônico), Brasil.

A Faculdade de Medicina da Universidade Federal do Ceará (UFC) é responsável pela edição quadrimestral da Revista de Medicina da UFC, cujo objetivo é contribuir para a divulgação e o desenvolvimento da pesquisa científica da área médica e ciências afins.

É uma revista multidisciplinar e de acesso aberto, com periodicidade quadrimestral, disponível também na internet (<http://www.revistademedicina.ufc.br/ojs/index.php/revistademedicinaufc/index>).

A Revista de Medicina da UFC é distribuída gratuitamente para faculdades, hospitais, bibliotecas e para profissionais da área de saúde.

Seu título abreviado é Rev Med UFC.

CORRESPONDÊNCIA

Revista de Medicina da UFC

Gerência de Ensino e Pesquisa dos HUs (UFC)

Rua Coronel Nunes de Melo, S/N - Rodolfo Teófilo

Bloco dos ambulatórios (ilhas) - Andar superior

Fortaleza - Ceará - CEP: 60430-270

E-mail: revistademedicina@ufc.br

COPYRIGHT E FOTOCÓPIA

Qualquer parte desta publicação pode ser reproduzida, desde que citada a fonte.

INDEXAÇÃO



Catálogo na fonte pela Bibliotecária Francisca Roseli de Alcântara Madeiro CRB3/944

Revista de Medicina da UFC / Faculdade de Medicina, Universidade Federal do Ceará. – vol. 57, n. 1 (jan./abr. 2017) - Fortaleza: Universidade Federal do Ceará, Faculdade de Medicina, 2017- .
v.

Quadrimestral.

Início: 1961.

Suspensa, 2002-2013.

A partir do volume 55, número 1, de janeiro a junho de 2015, editada pela Gerência de Ensino e Pesquisa dos Hospitais Universitários (HUs), e disponível em formato eletrônico: <http://www.revistademedicina.ufc.br>.

Continuação de: Revista da Faculdade de Medicina da Universidade Federal do Ceará.

Descrição baseada em: vol. 57, n. 1 (jan./abr. 2017).

ISSN 0100-1302 (impresso) – ISSN 2447-6595 (eletrônico)

1. Medicina - Periódicos. I. Universidade Federal do Ceará. Faculdade de Medicina. II. Título: Revista de Medicina da UFC.

Editores Chefes

Francisco Herlânio Costa Carvalho, UFC, Brasil

Renan Magalhães Montenegro Junior, UFC, Brasil

Editores Associados

Marcelo Alcântara Holanda, UFC, Brasil

Marcellus Henrique Loiola Ponte de Souza, UFC, Brasil

Corpo Editorial

Akhtar Hussain, University of Bergen, Noruega
 Alberto Novaes Ramos Junior, UFC, Brasil
 Almir de Castro Neves Filho, UFC, Brasil
 Ana Paula Dias Rangel Montenegro, UFC, Brasil
 André Ferrer Carvalho, UFC, Brasil
 Anya Costa Araujo de Macedo Goes, UFC, Brasil
 Ariel Gustavo Scafuri, UFC, Brasil
 Armenio Aguiar dos Santos, UFC, Brasil
 Bernard Carl Kendall, University of Rochester, EUA
 Carla Roberta Tim, Unifesp, Brasil
 Carlos Roberto M. Rodrigues Sobrinho, UFC, Brasil
 Catarina Brasil D'Alva Rocha, UFC, Brasil
 Cibele Barreto Mano de Carvalho, UFC, Brasil
 Cláudia Regina Fernandes, UFC, Brasil
 Cristina de Souza Chaves, UFC, Brasil
 Dary Alves de Oliveira, UFC, Brasil
 Edward Araujo Junior, Unifesp, Brasil
 Elizabeth de Francesco Daher, UFC, Brasil
 Eugênio de Moura Campos, UFC, Brasil
 Eugênio Pacelli de Barreto Teles, UFC, Brasil
 Francisco das Chagas Medeiros, UFC, Brasil
 Francisco Edson de Lucena Feitosa, UFC, Brasil
 Gerly Anne de Castro Brito, UFC, Brasil
 Heládio Feitosa De Castro Filho, UFC, Brasil
 Helena Serra Azul Monteiro, UFC, Brasil
 Helvécio Neves Feitosa, UFC, Brasil
 Jailton Vieira Silva, UFC, Brasil
 João Batista Evangelista Júnior, UFC, Brasil
 João Joaquim Freitas do Amaral, UFC, Brasil

Jorg Heukelbach, UFC, Brasil
 José Arnaldo Motta de Arruda, UFC, Brasil
 José Ibiapina Siqueira Neto, UFC, Brasil
 José Ricardo Sousa Ayres de Moura, UFC, Brasil
 Josenília Maria Alves Gomes, UFC, Brasil
 Ligia Regina Sansigolo Kerr, UFC, Brasil
 Lúcia Libanêz Bessa Campelo Braga, UFC, Brasil
 Luciano Pamplona de Góes Cavalcanti, UFC, Brasil
 Lusmar Veras Rodrigues, UFC, Brasil
 Manoel Ricardo Alves Martins, UFC, Brasil
 Marcelo Leite Vieira Costa, UFC, Brasil
 Márcia Maria Tavares Machado, UFC, Brasil
 Maria Jania Teixeira, UFC, Brasil
 Miguel Ângelo Nobre e Souza, UFC, Brasil
 Mônica Cardoso Façanha, UFC, Brasil
 Pedro Felipe Carvalhede Bruin, UFC, Brasil
 Raimunda Hermelinda Maia Macena, UFC, Brasil
 Raquel Autran Coelho, UFC, Brasil
 Reinaldo Barreto Oriá, UFC, Brasil
 Ricardo José Soares Pontes, UFC, Brasil
 Rivianny Arrais Nobre, UFC, Brasil
 Roberto Wagner Bezerra Araújo, UFC, Brasil
 Rossana de Aguiar Cordeiro, UFC, Brasil
 Rosane Oliveira de Sant'Ana, UNIFOR, Brasil
 Salustiano Gomes de Pinho Pessoa, UFC, Brasil
 Terezinha do Menino Jesus Silva Leitão, UFC, Brasil
 Virgínia Oliveira Fernandes, UFC, Brasil
 Zenilda Vieira Bruno, UFC, Brasil

Secretaria Editorial

Francisca Roseli de Alcântara Madeiro, EBSEH, Brasil
 Francisco Iago Xavier America, EBSEH, Brasil

Normalização

Francisca Roseli de Alcântara Madeiro, EBSEH, Brasil
 Andreza Abraham Ohana de Souza, EBSEH, Brasil

Layout e Diagramação

Francisco Iago Xavier America, EBSEH, Brasil

Editorial

- Razões para a Casa da Gestante, Bebê e Puérpera da Maternidade-Escola Assis Chateaubriand 06
Prof. Dr Carlos Augusto Alencar Junior.

Carta ao editor

- Dermatite flagelada ao shiitake 08
 Flagellate dermatitides of shiitake mushroom
Thatiana Catunda Torres Mota, José Wilson Accioly Filho, Karla Linhares Pinto, Amanda Maria Menezes Dantas, Orisa Brito, Alinne Cavalcante Mota.

Artigos Originais

- Perfil clínico-epidemiológico dos pacientes internados na clínica pediátrica em um hospital universitário 10
 Profile clinic-epidemiological of hospitalized patients in clinic pediatric in a university hospital
José Sávio Menezes Parente, Francisco Ranilson Alves Silva.

- Perspectivas e principais alterações no DSM-5 15
 Prospects and key changes in DSM-5
Janáina Bandeira, Eugênio de Moura Campos.

- Perfil dos recém-nascidos submetidos à correção cirúrgica de persistência do canal arterial à beira do leito 19
 Profile of newborns who underwent surgical correction of patent ductus arteriosus at the bedside
Camila Menezes Rabelo, Valdester Cavalcante Pinto Junior, José Eloy da Costa Filho, Eveline Campos Monteiro de Castro, Simone da Silveira Magalhães Aragão.

- Avaliação de cesáreas na Maternidade Escola Assis Chateaubriand utilizando o sistema de classificação de Robson em dez grupos 25
 Evaluation of cesarean births in Maternidade Escola Assis Chateaubriand using the Robson ten group classification system
Victor de Alencar Moura, Francisco Edson de Lucena Feitosa.

- Microcephaly in infants, Ceará State, Brazil, 2015-2016 30
 Microcefalia em recém-nascidos, Ceará, Brasil, 2015-2016
Luciano Pamplona de Góes Cavalcanti, Erlane Marques Ribeiro, André Luis Santos Pessoa, Francisco Herlânio Costa Carvalho, Manoel Martins Neto, Fernanda Montenegro de Carvalho Araújo, Carlos Henrique Alencar, Daniele Rocha Queiroz Lemos, Thayse Elaine Costa Figueiredo, Rhaquel de Moraes Alves Barbosa Oliveira, Francisca Kalline de Almeida Barreto, Jorg Heukelbach.

Artigos de Revisão

- Estado da arte da nosologia psiquiátrica: RDoC em debate 36
 State of the art of psychiatric nosology: RDoC in debate
Caio de Aguiar Maia, Eugênio de Moura Campos.

- Análise crítica das opções terapêuticas para deformidades do sulco lacrimal: revisão da literatura 43
 Critical analysis of options for tear trough: literature review
William de Almeida Machado, Salustiano Gomes de Pinho Pessoa, Vitor Vasconcellos Muniz.

Relatos de Caso

- Ventricle-shunt abdominal complications. 48
 Complicação abdominal de derivação ventricular
Jose Albuquerque Landim Júnior, Valcler Antonio Cabral Rodrigues, Willy Okoba, Elson Arruda Linhares, Jose Ricardo Cunha Neves, Arthur Guimarães Filho.

- Diagnóstico pré-natal de peritonite meconial - relato de caso 52
 Prenatal diagnosis of meconium peritonitis - case report
Márcen Pinheiro Teixeira Costa, Helvécio Neves Feitosa, Kárita de Melo Cordeiro, João Henrique Freitas Colares, Francisco das Chagas Brilhante Barros, Sergio Orçeliano Moreira, Francisco Herlânio Costa Carvalho.

- Schwannoma de cauda equina com acometimento vertebral: relato de caso e revisão de literatura 56
 Cauda equina schwannoma with vertebral damage: case report and literature review
Lucas Fernandes Ferreira, Karen Lopes Cunha, Marcos André Araújo Accioly Filho, Rayanne Cristina Cavalcante Vieira, Gabriel Albuquerque Parente, Arnaldo Ribeiro de Arruda, José Arnaldo Motta de Arruda.

Relatos de Caso

- Dermatofibrossarcoma protuberante em criança de três anos. 59
 Dermatofibrosarcoma protuberans in three-year-old child
Juliana Maria Cavalcante Ribeiro Ramos, Carina Maria de Sena Machado, Aline Salmito Frota, Jéssica Gomes Carneiro, Carlos Henrique de Oliveira Araújo, José Wilson Accioly Filho, José Telmo Valença Júnior.
- Siderosis bulbi resulting from an intraocular metallic foreign body: case report 63
 Siderose ocular causada por corpo estranho metálico intraocular: relato de caso
Ricardo Evangelista Marrocos de Aragao, Ieda Maria Alexandre Barreira, Gustavo Jose Arruda Mendes Carneiro, Nayara Queiroz Cardoso Pinto, Talles Peterson Cavalcante Oriá, Jhonatan de Paula Araujo Ferreira, Igor Costa Menezes.
- Evolução favorável de recidiva de infecção por varicela zoster (cobreiro) durante uso de natalizumabe em paciente com esclerose múltipla: relato de caso. 66
 Favorable outcome of shingles during natalizumab treatment in a patient with multiple sclerosis: case report
Diego Raphael Soares Carvalho Feitosa, Francisco de Assis Aquino Gondim, Galeno Vieira Rocha.
- Oxigenoterapia de alto fluxo nasal em paciente com fibrose pulmonar idiopática sob cuidados paliativos: relato de um caso. 69
 Oxygen high flow nasal in patient with pulmonary fibrosis idiopathic in palliative care: report of a case
Francisca Soraya Lima Silva, Patriciane Hedwiges Barreto, Renata dos Santos de Vasconcelos, Raquel Pinto Sales, Andréa da Nóbrega Cirino Nogueira, Marcelo Alcantara Holanda.

Diretrizes para autores

- Diretrizes para autores - orientações gerais 73

Razões para a Casa da Gestante, Bebê e Puérpera da Maternidade-Escola Assis Chateaubriand

A Casa da Gestante, Bebê e Puérpera (CGBP) é uma unidade de cuidado peri-hospitalar que acolhe, orienta, cuida e acompanha gestantes e puérperas que necessitam de vigilância mais frequente de suas condições de saúde, por apresentar situação de vulnerabilidade, mas não exigem hospitalização, e que apresentem dificuldade de deslocamento frequente em decorrência da distância e/ou outros obstáculos ao deslocamento. Para o recém-nascido servirá, quando clinicamente estável, para sua recuperação nutricional, quando ainda necessite de atenção diária da equipe de saúde, mas sem a exigência da internação, ou para adaptação de seus cuidadores no manejo de cuidados específicos que serão realizados em seu domicílio. No caso das puérperas também será útil quando seu recém-nascido estiver internado em unidade de terapia intensiva ou intermediária e existir dificuldade para o deslocamento diário da sua mãe. Por essas características deve situar-se nas imediações do hospital de referência.¹

As chamadas casas de espera das gestantes foram introduzidas como uma estratégia para melhorar o acesso das pacientes aos serviços hospitalares, em países do terceiro mundo. Visavam, dessa forma, a redução da morbidade e mortalidade materna e de seu neonato.² Baseava-se na melhoria de acesso aos cuidados especializados para as gestantes, ao iniciar-se o trabalho de parto, ou ao surgirem complicações na gestação que necessitassem de internação. No entanto, em revisão da Cochrane, incluindo seis estudos retrospectivos de coorte populacional, não se encontrou evidência suficiente para recomendar essas instituições, sendo necessários novos ensaios clínicos bem controlados.³

Por que razão então instituir-se uma CGBP para a Maternidade-Escola Assis Chateaubriand?

Nossa instituição, com mais de cinquenta anos de existência, é reconhecida pelos excelentes serviços prestados à população. Não é de estranhar, portanto, que esteja sempre lotada, tanto nos nossos leitos obstétricos como nos neonatais. Esse excesso de pacientes internados acaba impactando em nossas cirurgias eletivas ginecológicas e, especialmente, em nossa emergência, por impedir novos internamentos, retardando, naquelas, procedimentos, ou, nessas, por colocar em risco pacientes que necessitariam de nossos cuidados emergenciais.

Devemos reconhecer que dentre as gestantes e puérperas internadas algumas continuam na instituição, embora não tenham mais necessidade desse internamento: são gestantes estáveis, que poderiam receber alta, mas moram muito longe e sua alta poderia colocá-las em risco; são grávidas que precisariam monitorar diariamente o bem estar fetal, mas para isso não seria necessário a hospitalização; são puérperas que têm seus filhos internados nas unidades neonatais que acabam permanecendo no hospital a espera de seus filhos, especialmente quando se considera que a alta do neonato está próxima; são recém-nascidos que estão em alojamento conjunto, que acabam, por vezes impedindo a saída da mãe, por apresentarem, por exemplo, dificuldade para amamentar.

Muitos outros exemplos poderiam ser citados. Em todos eles a existência da CGBP permitirá o acompanhamento das gestantes, das puérperas ou dos neonatos, sem colocá-los em risco. Na casa, que não deve ser confundida com abrigo ou albergue, haverá acompanhamento multiprofissional, incluindo médicos, enfermeiros, fisioterapeutas, terapeutas ocupacionais, assistentes sociais, fonoaudiólogos, psicólogos, dentre outros, e servirá de campo também para o ensino, podendo ser considerada como atividade excelente de extensão.

Finalmente, com ela, poderemos ampliar o acesso à assistência obstétrica e neonatal, contribuindo significativamente para a racionalização da utilização dos leitos hospitalares. Com ela desejamos garantir a integralidade da assistência às gestantes, puérperas e recém-nascidos, que não necessitam mais de internamento, em um ambiente seguro, acolhedor e humano, a apenas duzentos metros do hospital. Se, além de tudo isso, contribuirmos para a redução da morbidade e mortalidade materna e neonatal, fato muito difícil de ser comprovado, estaremos plenos de satisfação e realização. O tempo nos dirá!

REFERÊNCIAS

1. Brasil. Ministério da Saúde. Portaria nº 1.020, de 29 de maio de 2013. Institui as diretrizes para a organização da Atenção à Saúde na Gestação de Alto Risco e define os critérios para a implantação e habilitação dos serviços de referência à Atenção à Saúde na Gestação de Alto Risco, incluída a Casa de Gestante, Bebê e Puérpera (CGBP), em conformidade com a Rede Cegonha. Brasília: Ministério da Saúde; 2013 [acesso 2017 mar 31]. Disponível em: http://bvsms.saude.gov.br/bvs/saudelegis/gm/2013/prt1020_29_05_2013.html

2. World Health Organization. Maternity waiting homes: a review of experiences. Geneva: WHO; 1996. Part two, Establishing a maternity waiting home; p. 14-21.

3. van Lonkhuijzen L, Stekelenburg J, van Roosmalen J. Maternity waiting facilities for improving maternal and neonatal outcome in low-resource countries. *Cochrane Database of Systematic Reviews*. 2012; [acesso 2017 mar 31]. Disponível em: <http://onlinelibrary.wiley.com/doi/10.1002/14651858.CD006759.pub3/full>



Prof. Dr Carlos Augusto Alencar Junior
Departamento de Saúde Materno-Infantil
Universidade Federal do Ceará

Como citar:

Alencar CA Junior. Razões para a Casa da Gestante, Bebê e Puérpera da Maternidade-Escola Assis Chateaubriand. *Rev Med UFC*. 2017 jan-abr;57(1):6-7.

Dermatite flagelada ao shiitake

Flagellate dermatites of shiitake mushroom

Thatiana Catunda Torres Mota¹. José Wilson Accioly Filho². Karla Linhares Pinto¹. Amanda Maria Menezes Dantas¹. Orisa Brito¹. Alinne Cavalcante Mota¹.

1 Médica Residente em Dermatologia, Universidade Federal do Ceará (UFC), Fortaleza, Ceará, Brasil. 2 Professor, Doutor em Dermatologia, Universidade Federal do Ceará (UFC), Fortaleza, Ceará, Brasil.

INTRODUÇÃO

Dermatite flagelada por shiitake é conhecida na Ásia, mas só recentemente tem sido relatado fora dessa região. O indivíduo afetado desenvolve um padrão característico de pápulas eritematosas de distribuição linear semelhantes a chicotadas no prazo de 1 a 2 dias após o consumo de shiitake cru. Demonstramos um caso em uma paciente feminina, 27 anos, com surgimento de pápulas pruriginosas de disposição linear que se assemelham a chicotadas em face, tronco e membros após 48 horas de consumo de shiitake. Evoluiu com resolução do quadro após 20 dias com uso de corticoide tópico e anti-histamínico oral. A dermatite flagelada vem sendo observada no nosso meio devido à popularização da ingestão de shiitake. A hipótese aceita seria que o fungo possui um polissacarídeo termolábil que seria tóxico. A terapia é sintomática. A doença é rara no nosso meio porém vem aumentando em prevalência. Os profissionais de saúde devem estar cientes das reações associadas com o consumo de shiitake cru.

Lentinula edodes, ou cogumelo shiitake, é tipicamente cultivado na Ásia Oriental e usado na medicina tradicional asiática e na culinária. Recentemente esse fungo se tornou popular na cultura ocidental e é agora o segundo cogumelo

mais consumido do mundo. A também denominada dermatite ao shiitake ou dermatite flagelada ao shiitake¹, classicamente se manifesta de 24 a 48 horas após a ingestão de grandes quantidades de shiitake cru ou parcialmente cozidos.² O Shiitake pode ser consumido com segurança se cozido.³ A doença é causada por uma toxina termolábil de polissacarídeo chamado lentinano, o qual é extraída a partir dos micélios do shiitake. A dermatite é caracterizada pela erupção de diversas pápulas eritematosas e papulovesículas distribuídos no tronco e extremidades em um padrão flagelado.²

RELATO DA COMUNICAÇÃO

Paciente feminina, 27 anos, sem comorbidades e sem história de alergias com surgimento, após 48 horas da ingestão de pizza com shiitake, de pápulas eritematosas bastante pruriginosas em disposição linear em face, região cervical, tronco e membros superiores e inferiores. As lesões não são reproduzíveis ao arranhar a pele e regrediram após 20 dias sem deixar lesões residuais. A paciente fez uso de aceponato de metilprednisolona creme 2 vezes ao dia e uso oral de hixizine 25mg por dia com resolução do quadro (Figuras 1 a 3).

Figura 1. Lesões de distribuição linear em dorso assemelhando-se a chicotadas.

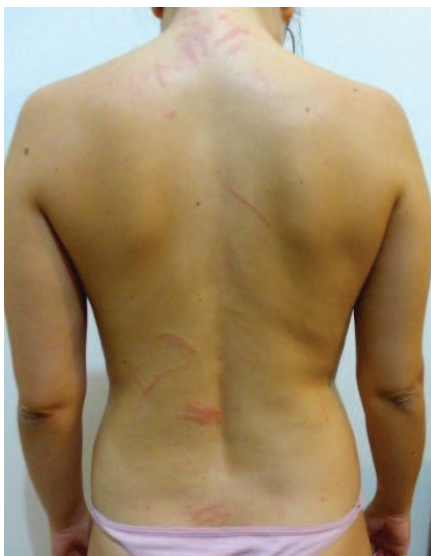

Figura 2. Pápulas eritematosas de distribuição linear em tronco.

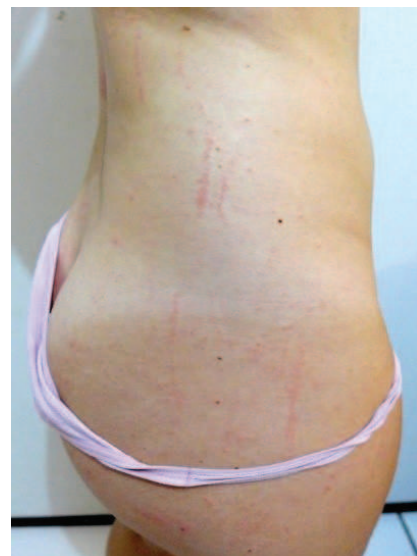
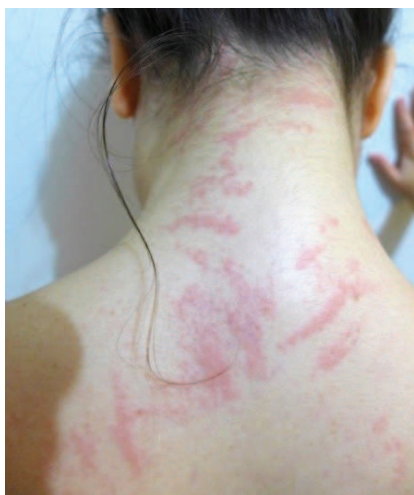
Figura 3. Pápulas eritematosas de distribuição linear semelhantes a chicotadas.



Dermatite por shiitake ou dermatite flagelada ao shiitake é um fenômeno bastante conhecido no Japão, China, e Coreia, porém, apenas mais recentemente tem sido relatado fora da Ásia. Os indivíduos afetados desenvolvem um padrão característico em forma de chicotada, com pápulas eritematosas lineares surgindo no prazo de 1 a 2 dias após o consumo de cogumelos shiitake crus ou malcozidos. A forma linear das lesões anteriormente foi tida como resultado do fenômeno de Koebner. No entanto, estas lesões não podem ser provocadas arranhando a pele. Os achados histopatológicos são geralmente inespecíficos. O diagnóstico diferencial da dermatite flagelada inclui dermatomiosite, Doença de Still do adulto, e farmacodermias ao docetaxel e a bleomicina ou seus análogos.^{1,4,5} Caracteristicamente a dermatite flagelada

ao shiitake apresenta uma história de exposição a cogumelo cru e ausência de envolvimento sistêmico. Em contraste com dermatite flagelada induzida por bleomicina, a dermatite ao shiitake normalmente não resulta em hiperpigmentação residual. A hipótese mais aceita seria de uma reação de toxicidade.^{1,3,4} Vários componentes do fungo foram identificados como gatilhos prováveis para dermatite flagelada. O polissacarídeo lentinano é considerado o mais importante agente na patogênese. Esta ideia é apoiada por seu uso no Japão e na China como um tratamento anticancerígeno adjuvante. Em uma coorte de 519 pacientes tratados com infusões lentina, nove tinham reações dermatite ao shiitake-like.⁴ Lentinano é conhecido por promover a inflamação e vasodilatação, o que pode explicar algumas das manifestações. O polissacarídeo lentinano é termolábil, no qual as altas temperaturas de 130 a 145°C suas ligações de hidrogênio são destruídas e sua estrutura molecular torna-se irreversivelmente alterada. Esta termolabilidade pode tornar o polissacarídeo não tóxico e explicar porque quando cozido geralmente não está associado com eventos adversos. Outro gatilho potencial para a dermatite ao shiitake é um composto de enxofre presente em Ledodes, que é estruturalmente semelhante ao bleomicina. As lesões são autolimitadas. Ocasionalmente podem ocorrer alterações de transaminases, leucocitose ou leucopenia, eosinofilia e aumento do lactato desidrogenase (LDH).³ A terapia é sintomática, podendo ser utilizado, em casos mais extensos, anti-histamínicos e corticosteróides tópicos ou orais.^{2,4} Devido ao rápido crescimento do consumo de alimentos exóticos nos países ocidentais, não é de estranhar que os casos de dermatite ao shiitake estejam aparecendo agora no ocidente. Os profissionais de saúde devem estar cientes das reações associadas com o consumo de shiitake cru e tranquilizar o paciente sobre o prognóstico favorável dessa condição.

REFERÊNCIAS

1. Netchiporouk E, Pehr K, Ben-Shoshan M, Billick RC, Sasseville D, Singer M. Pustular flagellate dermatitis after consumption of shiitake mushrooms. *JAAD Case Rep.* 2015;1(3):117-9.
2. Luber AJ, Ackerman LS. Flagellate shiitake mushroom dermatitis. *Dermatol Online J.* 2015;21(8):17.
3. Mendonça CN, Silva PM, Avelleira JC, Nishimori FS, Cassia FF. Shiitake dermatitis. *An Bras Dermatol.* 2015;90(2):276-8.
4. Chu EY, Anand D, Dawn A, Elenitsas R, Adler DJ. Shiitake dermatitis: a report of 3 cases and review of the literature. *Cutis.* 2013;91(6):287-90.
5. Curnow P, Tam M. Contact dermatitis to shiitake mushroom. *Australas J Dermatol.* 2003;44(2):155-7.

Autor correspondente: Thatiana Catunda Torres Mota, Rua Barão de Aracati, 2440, apartamento 603, Joaquim Távora, Fortaleza, Ceará. CEP: 60115-082. Telefone: +55 85 99223-3434. E-mail: thatycatunda@gmail.com

Conflito de interesses: Não há qualquer conflito de interesses por parte de qualquer um dos autores.

Recebido em: 04 Fev 2017; Revisado em: 09 Mar 2017; Aceito em: 09 Mar 2017.

Como citar:

Mota TC, Accioly JW Filho, Pinto KL, Dantas AM, Brito O, Mota AC. Dermatite Flagelada ao Shiitake. *Rev Med UFC.* 2017 jan-abr;57(1):8-9.

Perfil clínico-epidemiológico dos pacientes internados na clínica pediátrica em um hospital universitário

Profile clinic-epidemiological of hospitalized patients in clinic pediatric in a university hospital

José Sávio Menezes Parente¹. Francisco Ranilson Alves Silva².

1 Residência Médica em Pediatria pelo Hospital Universitário Walter Cantídio (HUWC), Universidade Federal do Ceará (UFC), Fortaleza, Ceará, Brasil. 2 Mestre em Saúde da Criança e do Adolescente, Médico-Pediatra do Hospital Universitário Walter Cantídio (HUWC), Universidade Federal do Ceará (UFC), Fortaleza, Ceará, Brasil.

RESUMO

Introdução: a infância é um período de grande importância na formação do ser humano, logo, um episódio de doença pode interromper esse processo, além de interferir na estrutura familiar e gerar ônus ao sistema de saúde. A epidemiologia e a morbidade atuam como importantes instrumentos, pois promovem o conhecimento em saúde e auxiliam na distribuição dos recursos, alcançando os vários níveis administrativos. Porém, estudos que envolvem o perfil de internações pediátricas ainda são escassos. O estudo tem como objetivo delinear perfil epidemiológico e clínico dos pacientes internados na enfermaria de pediatria. **Metodologia:** estudo realizado na enfermaria de pediatria do Hospital Universitário Walter Cantídio (HUWC) com amostra de 119 registros, referentes aos meses de agosto a dezembro de 2015. **Resultados:** a idade média é de 8,6 anos, sendo que no sexo feminino houve predomínio na faixa da adolescência. Os 3 sistemas mais acometidos foram: sistema digestivo, sistema endócrino e sistema respiratório. A permanência hospitalar média foi de 10,09 dias. Condições crônicas foram encontradas em 48,1% dos registros, sendo o Diabetes Mellitus a mais comum. 25,2% dos casos possuíam internamentos prévios, em sua grande maioria portadores de patologias crônicas. A grande maioria das altas ocorreram para domicílio. **Discussão e Conclusão:** o estudo demonstra particularidades da enfermaria de pediatria do HUWC, sendo possível guiar o ensino de residentes e estudantes, além de auxiliar na formação de políticas, melhoria do atendimento e preparo da equipe ligada aos cuidados com o paciente.

Palavras-chave: Epidemiologia. Pediatria. Internação hospitalar.

ABSTRACT

Introduction: childhood is a very important period in the formation of the human being, thus, an episode of illness can interrupt this process, in addition to interfering in family structure and generate cost to the health system. The epidemiology and morbidity act as important tools for promoting health knowledge and assist in the distribution of resources, reaching the various administrative levels. However, studies involving the profile of pediatric admissions are still scarce. The study aims to delineate clinical and epidemiological profile of patients admitted to the pediatric ward. **Methodology:** a study conducted in HUWC's pediatric ward with a sample of 119 records for the months of August to December 2015. **Results:** the mean age of 8.6 years, and in females predominated in the teenage group. The 3 most affected systems were: digestive system, endocrine system and respiratory system. The average hospital stay was 10.09 days. Chronic conditions were found in 48.1% of the records, and diabetes mellitus was the most common. 25.2% of cases had previous admissions, mostly with chronic diseases. The vast majority of discharge occurred to home **Discussion and Conclusion:** the study shows particularities of HUWC's pediatric ward, and can guide the teaching of residents and students, and assist in the formation of policies, improvement of customer service and preparation of staff connected to patient care.

Keywords: Epidemiology. Pediatrics. Hospital internment.

Autor correspondente: José Sávio Menezes Parente, Rua Professor Manuel Pinto Filho, 242, Alto do Cristo, Sobral, Ceará. CEP: 62020-535. Telefone: +55 88 99713-2742/85 98756-1234. E-mail: jsaviomp@gmail.com

Conflito de interesses: Não há qualquer conflito de interesses por parte de qualquer um dos autores.
Recebido em: 03 Mar 2016; Revisado em: 04 Out 2016; Aceito em: 05 Out 2016.

INTRODUÇÃO

O processo de crescimento e de desenvolvimento tem na infância um período de extrema importância para os aspectos biológicos, psicossociais e cognitivos. Um episódio de doença neste período pode significar um trauma, bem como atraso ou mesmo interrupção nesse processo.¹ Além disso, o internamento hospitalar da criança, na maioria das vezes, representa um problema complexo na estrutura familiar, além de causar um ônus financeiro ao sistema de saúde, sendo ele público ou privado.²

Sobre a situação da saúde da criança em nosso meio, aponta-se para a necessidade de novas estratégias, as quais possam estar relacionadas ao cuidado com a criança e com a formação de novos profissionais, em destaque pediatras, que possam dispensar os cuidados necessários ao ser humano em crescimento e desenvolvimento, com todas as suas particularidades. É importante que tais estratégias sejam implementadas nos serviços de saúde e no campo de produção científica.³

A epidemiologia serve como instrumento de conhecimento, de gestão e de transformação. Ela pode descrever a distribuição e a magnitude dos problemas de saúde, proporcionar dados especiais para o planejamento e avaliação de ações, identificar fatores etiológicos na gênese das enfermidades, auxiliar a tomada de decisão, identificar o impacto das ações implementadas, além de ter seu valor formativo e processual.⁴ Logo, o conhecimento da epidemiologia é de extrema importância em todas as áreas médicas, pois fornece subsídios de avaliação e de organização para programas de tratamento e campanhas de prevenção.⁵

Os estudos sobre internações e morbidades contribuem com dados importantes para traçar o perfil de pacientes e de doenças, além de servir de ferramenta para a planificação de serviços de saúde, a fim de diminuir a mortalidade infantil.² Porém, grandes levantamentos epidemiológicos são encontrados em poucos estudos realizados nos países em desenvolvimento.⁶ Alguns estudos têm sido publicados relatando a experiência da realização de um perfil epidemiológico de algumas enfermarias e até mesmo de UTI's de estados brasileiros, como exemplo Rio de Janeiro (RJ), Florianópolis (SC), Porto Alegre (RS), Pelotas (RS), Joinville (SC), Campo Grande (MS), Teresina (PI) e Ribeirão Preto (SP), porém a disponibilidade de informação, mesmo no campo da produção científica, sobre o perfil e as principais demandas das internações pediátricas, ainda é escassa, necessitando de futuras pesquisas.³

No intuito de aperfeiçoar o manejo dessas condições, faz-se necessário conhecer especificamente as etiologias mais comumente envolvidas em hospitalizações pediátricas. A partir das informações obtidas, pode-se desencadear uma sequência de medidas preventivas em saúde pública, podendo ser citado o treinamento de profissionais, a criação de programas municipais de doenças crônicas, a padronização dos atendimentos em unidades primárias e secundárias e a criação de protocolos para as doenças mais comuns.⁷ Além

dessas medidas, o conhecimento auxilia na racionalização de instrumentos da assistência médica, evita a subutilização e o desperdício, atendendo mais eficazmente a população.⁸

O auxílio dessas medidas tem alcance em todos os níveis administrativos (Federal, Estadual e Municipal), além de amparar técnico-cientificamente melhor diversos profissionais que atuam diariamente com pacientes pertencentes à faixa pediátrica e diversas particularidades que envolvem os cuidados com a criança, em um momento de delicadeza, tanto para esta quanto para sua família, que é o período da internação hospitalar.

Entre 2002 e 2006, 17,2% dos internamentos no Brasil foram de crianças com 0 a 9 anos de idade, predominando no sexo masculino.⁹ Em 2008, 9,6% das internações hospitalares no Brasil foram de adolescentes. Esse número se compara ao de outras faixas etárias ocorridas no mesmo ano, sendo 16,4% para menores de 11 anos e 15,9% para idosos acima de 65 anos, o que constitui uma taxa expressiva e importante de hospitalizações do país. Ocorreu variação entre a segunda causa mais comum de internamento, no Norte e Nordeste as doenças infecciosas e parasitárias ficaram em segundo lugar, já no Centro-Oeste, Sul e Sudeste, as doenças ligadas ao aparelho geniturinário.¹⁰

Várias intervenções em saúde foram utilizadas afim de diminuir a morbimortalidade da população. Entre essas intervenções, pode-se pontuar melhor atenção pré-natal, melhora do suporte nutricional, promoção do aleitamento materno, melhora do saneamento e instalação dos programas de imunização.¹¹

Porém, mesmo com o declínio progressivo da mortalidade infantil, não ocorreu a mesma evolução com o número de internações em pediatria.⁹ Percebe-se, também, um concomitante aumento das doenças crônicas na faixa pediátrica, além de uma tendência de aceleração na transição das doenças agudas para as doenças crônicas nos próximos anos. Fato que pode mudar gradativamente o perfil de internamentos e patologias nos hospitais públicos e privados, além de originar uma nova forma de cuidados com a saúde da criança.¹²

Conhecer o perfil dos pacientes internados em uma enfermaria pode gerar uma série de benefícios à instituição, ao profissional e ao usuário. Além disso, pode servir como comparativo com os dados nacionais e de outras regiões, afim de reconhecer uma particularidade regional nos casos encontrados e uma possível padronização ou individualização de condutas, bem como planejamento e estruturação do serviço.

O estudo tem o objetivo de delinear perfil epidemiológico e clínico dos pacientes internados na enfermaria de pediatria do Hospital Universitário Walter Cantídio (HUWC), além de determinar o tempo de permanência das internações, analisar a idade dos pacientes internados, caracterizar a distribuição de patologias agudas e crônicas e avaliar as principais patologias dos pacientes internados.

METODOLOGIA

Trata-se de trabalho retrospectivo desenvolvido na enfermaria de Pediatria do HUWC vinculado à Universidade Federal do Ceará (UFC). Foi obtido consentimento prévio da chefia médica do serviço de pediatria.

Para preenchimento do instrumento, foi utilizado a 2ª via dos relatórios de alta dos internamentos na enfermaria. Os dados disponíveis referem-se aos meses de agosto/2015 a dezembro/2015. Foram incluídos todos os registros que demonstravam condução clínica pelo médico-pediatra e pelo residente de pediatria. Registros que apresentavam como causa de internação patologias de condução exclusivamente cirúrgica, sem ter havido condução clínica pelo médico-pediatra, foram excluídos no estudo. Obteve-se um total de 119 registros, após a análise dos critérios.

Nos dados analisados, procuramos por informações de idade e sexo. A classificação da idade foi realizada de forma tradicional, sendo dividida em neonatos (menores de 30 dias), lactentes (menores de 2 anos), pré-escolares (2 anos à 6 anos incompletos), escolares (6 anos à 10 anos incompletos) e adolescentes (10 anos à 18 anos incompletos).

Foram analisadas informações referentes a condições clínicas com perfil de cronicidade, classificando-se como aguda ou crônica. Considerou-se como doença crônica crianças portadoras de malformações congênitas, doenças genéticas ou condições clínicas com perfil de cronicidade. Para patologias que não possuíam tempo específico determinado para classificação de cronicidade, utilizou-se o critério de Vargas que considera qualquer condição com tempo de duração maior que seis meses como crônica.¹³ Este critério também foi utilizado por Duarte et al, 2012 em um outro estudo envolvendo o perfil de pacientes pediátricos nos hospitais do Rio de Janeiro. Foi avaliado a existência de internamentos

prévios, não foi considerado o número de internamentos prévios.

Analisou-se as condições de alta e diagnóstica. As condições de alta foram divididas em cura/melhorado, transferência, acompanhamento ambulatorial e óbito. Foi utilizado o diagnóstico no momento de alta e, quando na presença de dois ou mais, considerou-se o principal diagnóstico como motivo de internação, dividindo-os em grupos conforme classificação do CID-10 (Classificação Internacional de Doenças).

Aprovado pelo comitê de ética da Associação Brasileira de Odontologia (ABO) – secção Ceará (número CAAE - 54643116.3.0000.5034).

Os dados foram reunidos e analisados através do *Microsoft Excel*, tendo seus principais resultados apresentados abaixo.

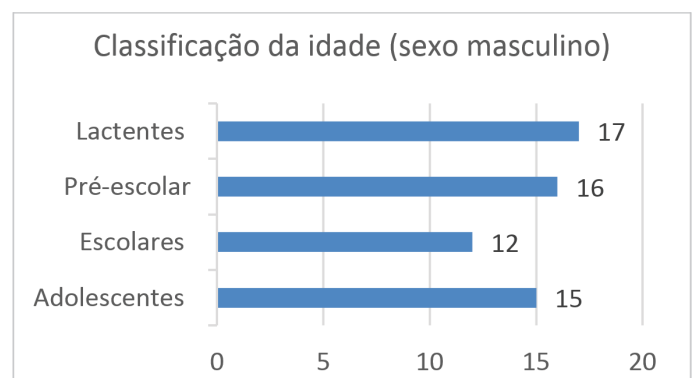
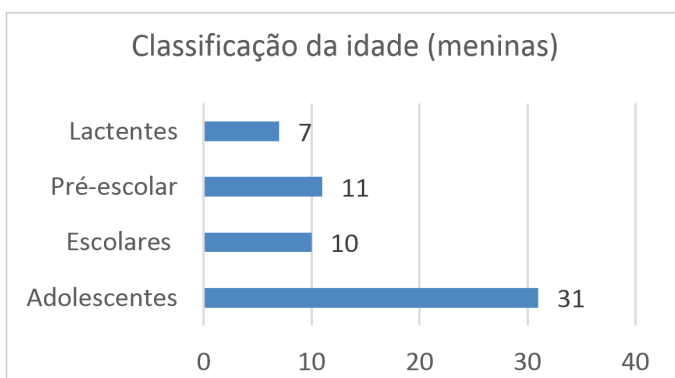
RESULTADOS

Dos 119 registros analisados, 17 (14,28%) obtiveram alta em agosto, 28 (23,52%) em setembro, 36 (30,28%) em outubro, 28 (23,52%) em novembro e 10 (8,4%) em dezembro. Quanto ao sexo, 60 (50,4%) foram crianças do sexo masculino e 59 (49,6%) do sexo feminino.

Referente à distribuição por faixa etária, encontramos que 24 (20,1%) eram lactentes, 27 (22,7%) eram pré-escolares, 22 (18,5%) eram escolares e 46 (38,7%) eram adolescentes. Não houve internamentos de crianças menores de 1 mês. A idade média das crianças internadas foi 8,6 anos e as idades variaram de 1 mês e 17 dias até 17 anos e 8 meses.

Quando analisamos a classificação etária levando-se em consideração o sexo, percebemos que no sexo feminino ocorreu predomínio na adolescência com 31 (52,54%) de seu total. Diferentemente, em sexo masculino, não ocorreu uma prevalência de faixa etária conforme o Gráfico 1.

Gráfico 1. Número de pacientes por idade divididos por sexo.



Quanto ao diagnóstico, encontramos que doenças do aparelho digestivo (K00-K93.8) foram a causa mais comum de internações com 17,6%. Constipação crônica, doença celíaca e alergia à proteína do leite de vaca (APLV) foram as 3 principais etiologias encontradas. Doenças endócrinas,

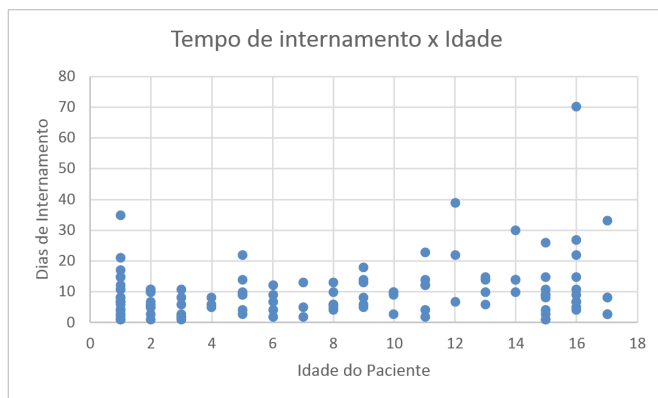
nutricionais e metabólicas (E00-E90) estavam em segundo lugar com 16,8% dos registros, apresentando Diabetes Mellitus tipo 1 como principal etiologia, seguida de hipoglicemia não especificada. Doenças do aparelho respiratório (J00-J99.8) e doenças do aparelho geniturinário (N00-N99.9) estavam na

terceira condição mais prevalente, ambas com 12,6% dos motivos de internação. As etiologias respiratórias mais comuns foram pneumonia, bronquiolite viral aguda (BVA) e asma, em ordem de prevalência. A etiologia do aparelho geniturinário mais encontrada foi a síndrome nefrítica. Dando continuidade, temos as doenças do sistema osteoarticular e do tecido conjuntivo (M00-M99.9) com 9,2% sendo febre reumática a etiologia mais comum e as doenças do sangue e dos órgãos hematopoiéticos (D50-D89.9) com 8,4% apresentando a anemia falciforme a causa mais comum.

Quando levado em conta sexo feminino, o grupo de doenças mais comum foram as doenças do aparelho digestivo com 23,72%, seguido por doenças endócrinas, nutricionais e metabólicas e por doenças do aparelho geniturinário ambas com 15,25%. No sexo masculino, as doenças do aparelho respiratório e as doenças endócrinas, nutricionais e metabólicas ficaram em primeiro lugar, ambas com 18,33%, em segundo lugar as doenças do aparelho digestivo com 13,33% e em terceiro lugar as doenças do sistemas osteoarticular e do tecido conjuntivo e as doenças do aparelho geniturinário, ambas com 11,66%.

O tempo permanência do internamento variou de 1 dia até 70 dias (Gráfico 2). A média de duração da internação foi de 10,09 dias. Os diagnósticos que geraram tempo de internamento mais curto foram: asma, anemia falciforme e síndrome genética não especificada. O internamento mais prolongado teve como diagnóstico lúpus eritematoso sistêmico.

Gráfico 2. Relação do tempo de internamento com a idade do paciente.



As doenças crônicas foram encontradas em 58 (48,1%) dos registros. diabetes mellitus foi a principal etiologia encontrada, presente em 13 deles. Dos pacientes com doenças crônicas, 50% deles já possuíam história prévia de internamento. A média da duração do internamento foi 11,1 dias para as condições crônicas.

De todos os registros, 89 (74,8%) não possuíam história prévia de internamento hospitalar, sendo seu primeiro internamento. Os outros 30 (25,2%) possuíam história prévia de internação, 29 (96,6%) deles eram pacientes considerados com doenças crônicas, somente 1 (3,4%) foi classificado com patologia aguda. Dos registros com história de outros internamentos prévios, 11 deles estavam no grupo das doenças endócrinas, nutricionais e

metabólicas, 8 deles estavam em grupo de doenças do sangue e dos órgãos hematopoéticos e 5 deles no grupo de doenças do aparelho digestivo. A principal causa de reinternação entre as doenças endócrinas era diabetes mellitus descompensado.

Considerando os motivos de alta, nenhuma das internações apresentou o óbito como desfecho final. A grande maioria das altas da enfermaria ocorreram para o domicílio (95,8%), destes 57,8% tiveram retorno agendado no ambulatório de pediatria. Em alguns poucos casos, para dar continuidade ao tratamento, foi necessário a transferência do paciente para outro hospital (4,2%).

DISCUSSÃO E CONCLUSÃO

O estudo possibilitou conhecer algumas características ainda pouco estudadas das internações que ocorrem na enfermaria de pediatria do HUWC, além de ser possível analisar algumas variáveis, podendo demonstrar peculiaridades no perfil das internações pediátricas.

Na amostra estudada, encontramos uma quantidade equivalente entre as internações quando considerado sexo masculino e sexo feminino. Considerando as diferentes faixas etárias, não ocorreu prevalência específica no número total, porém, quando considerado a divisão por sexo, o sexo feminino apresentou uma prevalência no período da adolescência, envolvendo 52,54% do total de registros. O mesmo resultado não ocorreu no sexo masculino, tendo sua maioria pertencentes a faixas etárias menores de 10 anos com somente 25% pertencendo à adolescência. Esse resultado fortalece a existência de um predomínio do sexo masculino nas internações pediátricas abaixo de 10 anos e o predomínio do sexo feminino nas internações pediátricas acima de 10 anos.

As doenças do aparelho digestivo foram a principal causa de internamento, o que diferencia do demonstrado nacionalmente entre 2002 e 2006 quando essas causas se encontravam em 4º lugar.¹⁰ As doenças do aparelho respiratório, consideradas as principais causas de internamento,¹⁰ ficaram em terceiro lugar como causa mais comum nos internamentos durante período estudado. As doenças endócrinas, nutricionais e metabólicas se mostraram como importante causa de internamento, como causa para esse resultado devemos levar em consideração a presença importante de um serviço de endocrinologia pediátrica com referência local, além da presença de residência médica em endocrinologia pediátrica. Tratando-se de um hospital universitário, saber que as patologias do aparelho digestório, endócrino e respiratório são as principais causas de internação hospitalar, pode direcionar o ensino para médicos residentes de pediatria e estudantes de medicina para essas condições mais prevalentes.

O tempo de permanência hospitalar variou de 1 a 70 dias, porém o maior tempo de permanência encontrado parece ser um caso isolado, visto que ocorreu uma única vez. A média de tempo de permanência foi de 10,09 dias, considerando que entre 2002 e 2006 o tempo de permanência das internações pediátricas no Brasil variou entre 3,4 e 7,0 dias,¹⁰ temos que a média de permanência no HUWC é superior ao maior

tempo de permanência apresentado há cerca de uma década atrás. Esse maior período de permanência talvez possa ser justificado pelo fato de quase 50% dos internamentos serem de pacientes com condições consideradas crônicas, o que acarreta em condições mais complexas e que necessitam de maiores cuidados, o que pode resultar no prolongamento da internação. Referente à prevalência de patologias crônicas, Duarte, 2012 apresentou um achado semelhante com 47,6% das crianças sendo portadoras de doença crônica.

Dos registros que relatavam internações prévias, quase 100% delas ocorreram em pacientes com condições crônicas, esse fato pode confirmar que pacientes com essas condições são mais vulneráveis a complicações e a intercorrências, nos

REFERÊNCIAS

1. Bortolote GS, Brêtas JR. O ambiente estimulador ao desenvolvimento da criança hospitalizada. *Rev Esc Enferm USP*. 2008;42(3):422-9.
2. Granzotto JA, Fonseca SS, Steffen MS, Machado MM, Roncaglio R, Lima DP, et al. Fatores relacionados à internação pediátrica em um hospital universitário da Região Sul do Brasil. *Pediatria (São Paulo)*. 2010;32(1): 15-19.
3. Duarte JG, Gomes SC, Pinto MT, Gomes MA. Perfil dos pacientes internados em serviços de pediatria no município do Rio de Janeiro: mudamos? *Physis*. 2012;22(1):199-214.
4. Rouquayrol MZ, Silva ML. A epidemiologia na organização dos serviços de saúde. *Sitientibus*. 1998;19:55-67.
5. Coutinho BB, Balbuena MB, Anbar RA, Anbar RA, Almeida KG, Almeida PY. Perfil epidemiológico de pacientes internados na enfermaria de queimados da Associação Beneficente de Campo Grande Santa Casa/MS. *Rev Bras Cir Plast*. 2010;25(4): 600-603.
6. Einloft PR, Garcia PC, Piva JP, Bruno F, Kipper DJ, Fiori RM. Perfil epidemiológico de dezesseis anos de uma unidade de terapia intensiva pediátrica. *Rev Saude Publica*. 2002;36(6):728-33.
7. Veras TN, Sandim G, Mundim K, Petrauskas R, Cardoso G, levando a refletir sobre a necessidade de maiores investimentos em recursos, visto que pacientes portadores de patologias crônicas geralmente necessitam de maiores cuidados.
8. Rocha JS. Utilização de leitos hospitalares em Ribeirão Preto, São Paulo (Brasil). *Rev Saude Publica*. São Paulo, 1975;9(4):477-93.
9. Ferrer AP. Estudo das causas de internação hospitalar das crianças de 0 a 9 anos de idade no município de São Paulo [dissertação]. São Paulo: Faculdade de Medicina da Universidade de São Paulo; 2009. 144p.
10. Dornellas PM. Adolescentes no Brasil: internações hospitalares no Sistema Único de Saúde [dissertação]. Paraná: Universidade Estadual de Londrina; 2011. 134p.
11. Victora CG. Intervenções para reduzir a mortalidade infantil pré-escolar e materna no Brasil. *Rev Bras Epidemiol*. 2001;4(1):3-69.
12. Vieira MA, Lima RA. Crianças e adolescentes com doença crônica: convivendo com mudanças. *Rev Lat Am Enfermagem*. 2002;10(4):552-60.
13. Vargas N, Arredondo O, Ilabaca G, Maturana A, Ortuvia G. Enfermedades crônicas en pacientes pediátricos hospitalizados: frecuencia y tipo de enfermedad. *Rev Chil Pediatr*. 1994;65(5) 64-7.

Como citar:

Parente JS, Silva FR. Perfil clínico-epidemiológico dos pacientes internados na clínica pediátrica em um hospital universitário. *Rev Med UFC*. 2017 jan-abr;57(1):10-14.

Perspectivas e principais alterações no DSM-5

Prospects and key changes in DSM-5

Janaína Bandeira¹. Eugênio de Moura Campos².

1 Médica, residente de Psiquiatria do Hospital Walter Cantídio (HUWC), Universidade Federal do Ceará (UFC), Fortaleza, Ceará, Brasil. 2 Doutor em Farmacologia, Professor Adjunto de Psiquiatria da Universidade Federal do Ceará (UFC), Fortaleza, Ceará, Brasil.

RESUMO

Introdução: com o avanço das pesquisas em neurobiologia e a necessidade de otimização dos critérios diagnósticos, a 5ª edição do Manual Diagnóstico e Estatístico de Transtornos Mentais (DSM-5) realizou importantes mudanças no modo de classificar, catalogar e diagnosticar as doenças mentais. **Material e métodos:** empreendemos pesquisa de artigos na Pubmed com análises sob diferentes perspectivas com o propósito de obter uma ampla visão das limitações e conquistas com sua publicação. **Desenvolvimento:** a nova edição do manual efetuou inúmeras alterações em relação à anterior, como a mudança do sistema de classificação multiaxial para dimensional, a fim de melhor abordar os sintomas como um *continuum* de intensidade, e a elaboração de critérios com maior especificidade para reduzir os diagnósticos “sem outra especificação”. Por fim, citamos o projeto *Research Domain Criteria Project* (RDoC), ressaltando o contexto e os motivos de sua criação em torno do DSM-5. **Conclusão:** a atualização conseguiu apenas parcialmente seu objetivo de adotar amplamente o sistema dimensional e não obteve sucesso em incluir critérios genéticos ou neurobiológicos. Contudo, sua possibilidade de contínua revisão possibilita que seja renovada de acordo com as descobertas relevantes.

Palavras-chave: Manual diagnóstico e estatístico de transtornos mentais. Transtornos mentais. Psicopatologia.

ABSTRACT

Introduction: with the advancement of research in neurobiology and the need for optimization of diagnostic criteria, the 5th edition of the Diagnostic and Statistical Manual of Mental Disorders (DSM-5) made important changes in order to classify, catalog and diagnosing mental illness. **Methods:** undertake research articles in Pubmed with analysis from different perspectives in order to get a broad view of the limitations and achievements with its publication. **Development:** the new edition of the manual made several changes from the previous one, like changing the multiaxial classification system for dimensional, in order to better address the symptoms as a continuum of intensity, and the development of more specific criteria to reduce the diagnostic “not otherwise specified”. Finally, we mention the RDoC project, highlighting the context and the reasons for its creation around the DSM-5. **Conclusion:** the update only partially achieved its goal to widely adopt the dimensional system and was not successful in including genetic or neurobiological criteria. However, their ability to continuous review enables it to be renewed in accordance with the relevant findings.

Keywords: Diagnostic and statistical manual of mental disorders. Mental disorders. Psychopathology.

Autor correspondente: Janaína Bandeira, Rua Dinamarca 387, Parangaba, Fortaleza, Ceará. CEP: 60710-570. Telefone: +55 85 99936-9695. E-mail: janabandeira@outlook.com

Conflito de interesses: Não há qualquer conflito de interesses por parte de qualquer um dos autores. Recebido em: 18 Abr 2016; Revisado em: 09 Ago 2016; Aceito em: 17 Ago 2016.

INTRODUÇÃO

Na Psiquiatria, o diagnóstico é tão importante quanto em qualquer outra área da Medicina. Através dele, permite-se prever curso, prognóstico e planejar linhas de tratamento a curto e médio prazos, além de facilitar a comunicação entre psiquiatras e médicos de outras áreas.¹

O uso do Manual Diagnóstico e Estatístico de Transtornos Mentais (DSM) é mais frequente na prática clínica nos EUA e em pesquisa. A maioria dos outros países utilizam a Classificação Internacional de Doenças e Problemas Relacionados à Saúde (CID), reservando aquele apenas para pesquisa e publicação de artigos por ser mais comum ou obrigatório em algumas revistas científicas, principalmente norte-americanas.

Publicado em maio de 2013, a 5ª edição do DSM trouxe importantes alterações em relação à sua anterior, como mudança do sistema de classificação das doenças (de multiaxial para categorial-dimensional) e possibilidade de ser continuamente renovado. Portanto, esse seria o motivo para, a partir de então, utilizar-se algarismo arábico em vez de romano, pois tem a intenção de ser um documento com atualizações regulares. Possivelmente, teremos DSM's 5.1 e 5.2 e suas renovações.²

Este estudo é uma revisão literária dos artigos mais impactantes que foram publicados após o lançamento do DSM-5 e que lhe teceram críticas ou descreveram suas principais mudanças em relação à edição anterior.

MATERIAL E MÉTODOS

Como ferramenta de busca de periódicos, foi utilizado o sítio Pubmed através de termos como “*changes from DSM-IV-TR to DSM-5*”, “*overview of DSM-5 changes*”, “*history of DSM classification*”, “*DSM-5 criteria*” e “*DSM-5 changes implications*”. Os artigos com informações pertinentes a esse estudo foram aproveitados para o desenvolvimento do mesmo e citados na seção de Referências.

O trabalho clássico de Robins e Guze, de 1972, sobre critérios diagnósticos em psiquiatria, também foi citado devido à sua importância.

Ainda, buscamos em livros de psiquiatria clínica sobre a história dos sistemas de classificação, seu contexto e implicações na prática.

DESENVOLVIMENTO

Desde a Antiguidade, tentou-se criar sistemas de classificação de doenças mentais de forma que os profissionais de saúde pudessem se comunicar entre si, permitir identificar os casos que mereciam tratamento, direcionar a terapêutica e avaliar a gravidade. No início do século XVIII, psiquiatras franceses e alemães iniciaram uma busca pela etiologia dos transtornos mentais na tentativa de encontrar substratos orgânicos para essas patologias. Como as pesquisas foram infrutíferas nesse fim, no final do século XIX iniciou-se a adoção de critérios clínicos para o diagnóstico. Aliado à expansão da neurociência, iniciou-se nos

Estados Unidos um movimento para aperfeiçoar o diagnóstico psiquiátrico. Dessa forma, surgiram sistemas baseados em taxonomia, ou seja, sistemas de classificação científica baseados no processo de agrupamento das entidades com características-chave que compartilhem de conceitos em comum.³

Kraepelin, por exemplo, propôs que os quadros psicóticos poderiam ser diferenciados pela sua psicopatologia e evolução clínica. As classificações modernas, como o DSM e a CID, são consideradas “neokraepelianas” por seguirem as bases desse modelo.³

Ainda, Kraepelin organizava as doenças mentais utilizando o sistema de classificação vertical, no qual elas eram hierarquizadas. Se houvesse evidências de causas orgânicas, isso suplantaria outras considerações, independente do conjunto de sintomas psiquiátricos que o paciente pudesse apresentar.⁴ Tal modelo foi responsável por moldar os DSM's I e II.

Robins e Guze, em seu trabalho de 1972, sustentavam que a melhor maneira de se diagnosticar em Psiquiatria seria pelo estudo da história natural da doença. Para tanto, criaram 5 critérios diagnósticos: descrição clínica; testes laboratoriais; delimitação com outros diagnósticos (através de critérios de exclusão); estudos de acompanhamento; e histórico familiar.¹ Criticaram a maneira categorial e limitada dos manuais diagnósticos da época, culminando em mudanças significativas no DSM subsequente (no caso, a terceira edição), como a adoção do sistema multiaxial a fim de contemplar os aspectos sociais, cognitivos e funcionais dos pacientes.⁴

Há 5 tipos de classificação de doenças, utilizadas nas diversas áreas da Medicina. O DSM-IV utilizou o sistema de classificação multiaxial com a finalidade de proporcionar múltiplas visões do funcionamento do paciente e de sua doença, tendo sido considerado um avanço no diagnóstico psiquiátrico na época. Cada eixo era independente, podendo-se abordar características como síndrome psiquiátrica, personalidade, doenças físicas, aspectos psicossociais e funcionais.⁵

Já o DSM-5 propõe a classificação dimensional na descrição de suas patologias. Para justificar o abandono do sistema de classificação multiaxial para o dimensional, afirma que: evidências científicas atualmente colocam vários transtornos, ou mesmo a sua maioria, em um espectro com transtornos intimamente relacionados que apresentam sintomas compartilhados, fatores de risco ambientais, genéticos e possivelmente substratos neuronais compartilhados [...]. Em suma, reconhecemos que os limites entre os transtornos são mais permeáveis do que se concebia anteriormente.⁶

Assim, afirma que os indivíduos podem apresentar poucos sintomas e estarem no limite da normalidade, ou se encontrarem entre dois transtornos, como o psicótico e o afetivo, além de ter se tornado mais valorizada com o avanço do conhecimento acerca dos aspectos dimensionais de mensuração das doenças mentais. As avaliações desse modelo estendem-se a outras características além dos sintomas, como comportamentos desadaptativos, traços temperamentais e alterações da

funcionalidade. Os sintomas são vistos como um *continuum* de intensidade, reduzindo a imposição de pontos de corte para um limiar patológico.⁶

O sistema multiaxial foi abandonado em razão de ser pouco utilizado na prática clínica e devido ao avanço de ferramentas que avaliam longitudinalmente os sintomas e o aspecto clínico do paciente,⁶ tornando o sistema dimensional supostamente mais adequado atualmente.

No sistema categorial, utilizado tradicionalmente nas demais áreas da Medicina, há adoção de limites entre saúde e doença, normalidade e subnormalidade. Pela descrição concreta das doenças, torna-se mais fácil realizar o diagnóstico, tornando-o mais aceito entre os profissionais de saúde devido à facilidade do seu uso (porém, bastante limitada ao ignorar quadros de subnormalidade e ser pouco útil na avaliação da gravidade e prognóstico).⁵

No DSM-5, a organização dos capítulos reflete melhor uma abordagem cronológica do ciclo vital, figurando o capítulo de transtornos mentais mais comuns na infância/adolescência inicialmente, e os transtornos neurocognitivos, mais vistos na idade adulta, no fim do manual.⁶ Fatores de risco genético e fisiológicos e indicadores prognósticos encontram-se em destaque no texto. Especificadores para determinadas patologias foram acrescentados, de forma a evitar que múltiplos diagnósticos fossem realizados, como o especificador “com sintomas ansiosos” para o transtorno depressivo maior.⁷

Para os de personalidade, chegaram à conclusão de que são melhor representados como um *continuum*, pois o normal e o anormal não são muito distintos.⁸ Assim, o eixo II do antigo DSM-IV foi dissolvido entre as seções I e III da atual edição por não haver base biológica, psicométrica ou psicológica que justificasse sua separação dos demais.⁹

Ainda, reduziu o número de casos “sem outra especificação” ao criar critérios diagnósticos com maior especificidade. As edições anteriores concentravam-se em excluir diagnósticos falso-positivos, tornando as categorias extremamente restritas e a necessidade difundida do diagnóstico “sem outra especificação”. Seguindo contra o fluxo das edições anteriores, as definições para as diferentes doenças foram reduzidas com o intuito de melhor se adaptar à classificação dimensional em vez da multiaxial.⁶

Além disso, o DSM-5 tem a proposta de alinhar-se com a ainda inédita CID-11, que tem data prevista de lançamento em 2016. Ambos foram progressivamente desenvolvidos em paralelo, com muitos pesquisadores trabalhando em ambos os projetos.³ A maioria das discrepâncias mais proeminentes entre as classificações não reflete diferenças científicas reais, e sim subprodutos históricos de processos de comitês diferentes. É importante salientar que o DSM é usado amplamente como ferramenta diagnóstica nos Estados Unidos, apesar de, por motivos de lei e seguridade, adotarem ainda a CID-10 para essas funções. Infelizmente, a semelhança entre os manuais é pobre, motivo pelo qual lutou-se para que suas disparidades sejam reduzidas a partir do lançamento da nova edição da CID.

Para que o DSM-5 possuísse um tamanho manejável e fosse, ao mesmo tempo, completo e com maior relevância na utilidade clínica, foram incluídos escalas e instrumentos de mensuração mais importantes na versão física, sendo outras disponíveis on-line (www.psychiatry.org/dsm5).

Quanto às críticas à atual edição, vários aspectos precisam ser explanados. Por exemplo, a ampla adoção do sistema dimensional em todo o manual não foi possível por razões pragmáticas, mas também por preocupações com possíveis incompatibilidades com os *guidelines* já publicados até então e as licenças do uso de determinadas substâncias. Dessa forma, o sistema categorial foi aplicado nesses casos. A abordagem multidimensional do DSM-5 é bastante modesta e pouco sofisticada, apesar da disponibilidade de escalas psicométricas.³

A maioria dos psiquiatras julgaram a adoção da dimensionalidade prematura e pouco desenvolvida até então, o que pode comprometer sua aceitação no meio científico e levá-la ao fracasso.¹⁰

O Instituto Nacional de Saúde Mental dos Estados Unidos (NIMH), um dos principais financiadores nessa área de pesquisa do país, abandonou, oficialmente, o DSM-5 duas semanas antes de ser publicado. O presidente, Thomas Insel, publicou no site do instituto em 29 de abril de 2013:¹¹ Enquanto o DSM está sendo falado como uma ‘bíblia’ na área, não passa, na melhor das hipóteses, de um dicionário, criando denominações e descrevendo cada uma delas. O reconhecimento das edições tem se baseado na confiança diagnóstica – cada uma se assegurava que os clínicos usavam os mesmos termos nas mesmas situações. A fragilidade nesta edição é na falta de confiabilidade. Diferente de doenças como doença cardíaca isquêmica, linfoma ou AIDS, os diagnósticos do DSM são baseados em um consenso de grupos de sintomas, não em mensurações laboratoriais ou de imagem objetivas. No resto da Medicina, isso seria equivalente a criar sistemas diagnósticos baseados na dor torácica ou na intensidade da febre. De fato, essa tradição, comum nas demais áreas da Medicina, foi abandonada nos últimos 50 anos por concluírem que apenas os sintomas raramente indicam a melhor opção terapêutica para aquele transtorno. Pacientes com transtornos mentais merecem mais. O NIMH lançou o *Research Domain Criteria Project* (RDoC) para transformar o diagnóstico ao incorporar aspectos genéticos, exames de imagem, ciência cognitiva e outras fontes de informação para um novo sistema de classificação. [Tradução da autora]

Dr. David Kupfer, presidente do grupo responsável pela criação do DSM-5, admitiu que atualmente não temos conhecimento neurocientífico e biológico suficientes a ponto de serem incorporados como critérios diagnósticos.¹² Dessa forma, uma das propostas do RDoC, ainda a ser lançado, é ampliar o aspecto dimensional, subutilizado até então nos manuais já lançados, através da psicopatologia dos transtornos mentais e de suas vias neurobiológicas.

Ainda, em relação aos manuais em vigor, ao descreverem as doenças através apenas de sinais e sintomas, os mecanismos disfuncionais não são adequadamente valorizados, e, portanto, não há estudos para novos tratamentos direcionados a eles. À vista disso,

o NIMH lança o projeto RDoC a fim de criar estruturas e maneiras de estudar a fisiopatologia dos transtornos mentais, focando nos aspectos genéticos e neurocientíficos,¹³ uma vez que um dos grandes defeitos dos manuais DSM/CID é falta de validade.¹⁴

Ambos se tornaram padrões para a prática clínica, para a publicação internacional de artigos científicos, além de guia para processos administrativos, previdenciários e legais. Conseqüentemente, mudanças substanciais nos seus critérios diagnósticos teriam grandes repercussões em agências públicas e privadas, acarretando uma enorme resistência em alterações estruturais,¹² todavia necessárias para maiores avanços na abordagem e tratamento dos transtornos e adequação às atuais necessidades nos campos da pesquisa e da saúde pública.

No momento, o RDoC não tem o objetivo de ser um novo manual classificatório de transtornos mentais, mas sim uma maneira de auxiliar pesquisadores para efetuarem mudanças nos já existentes.¹² Essa proposta vai de acordo com o DSM-5 ser um “documento vivo”, em processo constante de modificações, ao contrário de suas edições anteriores.¹⁴

CONSIDERAÇÕES FINAIS

Apesar de todos os esforços, o consorte do DSM-5 não conseguiu basear os transtornos mentais em evidências neurobiológicas, permanecendo o diagnóstico fundado no

REFERÊNCIAS

1. Feighner JP, Robins E, Guze SB, Woodruff RA Jr, Winokur G, Munoz R. Diagnostic criteria for use in psychiatric research. *Arch Gen Psychiatry*. 1972;26(1):57-63.
2. Kupfer, DJ; Regier, DA. Neuroscience, clinical evidence, and the future of psychiatric classification in DSM-5. *Am J Psychiatry*. 2011;168(7):672-4.
3. Blashfield RK, Keeley JW, Flanagan EH, Miles SR. The cycle of classification: DSM-I through DSM-5. *Annu Rev Clin Psychol*. 2014;10:25-51.
4. Regier DA, Narrow WE, Kuhl EA, Kupfer DJ. The conceptual development of DSM-V. *Am J Psychiatry*. 2009;166(6):645-50.
5. Wang YP. Sistema de Classificação – Diagnóstico em Psiquiatria. In: Euripedes CM, Wagner FG, editores. *Clínica Psiquiátrica*. Barueri: Manole; 2011. p. 282-94.
6. American Psychiatric Association. *DSM 5 – Manual Diagnóstico e Estatístico de Transtornos Mentais*. 5. ed. Porto Alegre: Artmed; 2014. p. 992.
7. Möller HJ, Bandelow B, Bauer M, Hampel H, Herpertz SC, Soyka M. DSM-5 reviewed from different angles: goal attainment, rationality, use of evidence, consequences--part 1: general aspects and paradigmatic discussion of depressive disorders. *Eur Arch Psychiatry Clin Neurosci*. 2015;265(1):5-18.
8. Möller H-J, Bandelow B, Bauer M, Hampel H, Herpertz SC, Soyka

quadro clínico e curso da doença, com raras exceções. Mesmo os marcadores mais estudados, como os relacionados à proteína beta-amiloide na doença de Alzheimer, não têm base suficiente para serem adicionados aos critérios necessários ou suficientes.

Contudo, é possível, em alguns diagnósticos, realizar avaliações quanto à severidade e ao impacto funcional provocado pela doença através de questionários dimensionais.

O fato de muitas expectativas para a atual edição do DSM não terem sido satisfeitas demonstra que uma classificação baseada principalmente em neurobiologia ainda é impossível pelas limitações do conhecimento científico atual, mesmo após grandes esforços do comitê do DSM-5 para esse fim. Isso evidencia que as descobertas nesse campo ainda se encontram em ritmo lento, e muito ainda deve ser estudado e validado para que possa ser utilizado nos manuais diagnósticos.

De maneira geral, apenas alguns passos foram feitos em direção à mudança da classificação axial para dimensional, de forma que o DSM-IV foi bastante preservado.

Atualmente, não temos outra opção a não ser permanecer com as abordagens tradicionais orientadas à sintomatologia das doenças, pelo menos para uso clínico, mas tendo em mente que possuem explicações limitadas e que podem não representar a melhor explicação científica para aquele transtorno.

M, et al. DSM-5 reviewed from different angles: goal attainment, rationality, use of evidence, consequences—part 2: bipolar disorders, schizophrenia spectrum disorders, anxiety disorders, obsessive-compulsive disorders, trauma- and stressor-related disorders, personality disorders, substance-related and addictive disorders, neurocognitive disorders. *Eur Arch Psychiatry Clin Neurosci*. 2015;265(2):87-106.

9. Trestman RL. DSM-5 and Personality Disorders: Where Did Axis II Go? *J Am Acad Psychiatry Law*. 2014;42(2):141-5.

10. Adam, D. On the spectrum. *Nature*. 2013;496(3):6-8.

11. Insel T. Director’s Blog: Transforming Diagnosis [Internet]. Rockville, MD: National Institutes of Health; 2013 [acesso em: 08 jan 2016]. Disponível em: <http://www.nimh.nih.gov/about/director/2013/transforming-diagnosis.shtml>

12. Cuthbert BN. The RDoC framework: facilitating transition from ICD/DSM to dimensional approaches that integrate neuroscience and psychopathology. *World Psychiatry*. 2014;13(1):28–35.

13. Insel T, Cuthbert B, Garvey M, Heinssen R, Pine DS, Quinn K, et al. Research domain criteria (RDoC): toward a new classification framework for research on mental disorders. *Am J Psychiatry*. 2010;167(7):748-51.

14. Matcheri S K, Dost O. The journey from RDC/DSM diagnoses toward RDoC Dimensions. *World Psychiatry*. 2014;13(1):44-6.

Como citar:

Bandeira J, Campos EM. Perspectivas e principais alterações no DSM-5. *Rev Med UFC*. 2017 jan-abr;57(1):15-18.

Perfil dos recém-nascidos submetidos à correção cirúrgica de persistência do canal arterial à beira do leito

Profile of newborns who underwent surgical correction of patent ductus arteriosus at the bedside

Camila Menezes Rabelo¹. Valdester Cavalcante Pinto Junior². José Eloy da Costa Filho³. Eveline Campos Monteiro de Castro⁴. Simone da Silveira Magalhães Aragão⁵.

1 Médica Pediatra e Neonatologista da Maternidade Escola Assis Chateaubriand (MEAC), Fortaleza, Ceará, Brasil. 2 Mestre em Avaliação de Políticas Públicas, Médico cirurgião cardiovascular do Hospital Universitário Walter Cantídio (HUWC), Fortaleza, Ceará, Brasil. 3 Médico Cardiologista e Ecocardiografista da Maternidade Escola Assis Chateaubriand (MEAC), Fortaleza, Ceará, Brasil. 4 Doutora em Pediatria pela Universidade Federal de São Paulo (UNIFESP), Médica Pediatra e Neonatologista, Chefe da Unidade Neonatal da Maternidade Escola Assis Chateaubriand (MEAC), Fortaleza, Ceará, Brasil. 5 Mestre em Cuidados Clínicos em Enfermagem e Saúde, Enfermeira do centro cirúrgico do Hospital Universitário Walter Cantídio (HUWC), Fortaleza, Ceará, Brasil.

RESUMO

Introdução: malformações congênitas são importantes causas de mortalidade infantil nos recém-nascidos (RNs) prematuros, sendo a cardiopatia congênita (CC) uma das responsáveis. **Objetivo:** demonstrar o perfil clínico e epidemiológico dos RNs submetidos à cirurgia de correção de persistência do canal arterial (PCA) à beira do leito. **Material e Métodos:** estudo longitudinal retrospectivo, realizado nas Unidades de Terapia Intensiva Neonatal de um hospital terciário, no período de janeiro a dezembro de 2015. **Resultados:** a maioria dos pacientes foram RNs de extremo baixo peso e do sexo feminino, que apresentaram as mais variadas manifestações clínicas e complicações como hemorragia peri-intraventricular, insuficiência renal e displasia broncopulmonar, mesmo tendo feito uso de corticoide antenatal, surfactante e suporte ventilatório. **Conclusão:** RNs submetidos à cirurgia foram àqueles prematuros extremos, do sexo feminino e extremo baixo peso ao nascer, que sofreram com complicações maternas ainda no período gestacional.

Palavras-chave: Canal arterial. Prematuro. Tratamento medicamentoso. Cirurgia.

ABSTRACT

Introduction: congenital malformations are important causes of infant mortality in preterm infants, and congenital heart disease one of the responsible. **Objective:** demonstrate the clinical and epidemiological profile of newborns undergoing persistence correction surgery ductus arteriosus at the bedside. **Methods:** retrospective longitudinal study, performed at Neonatal Intensive Care Units of tertiary hospital, between January and December 2015. **Results:** most patients were infants of extremely low birth weight and female, who presented the most varied clinical manifestations and complications such as peri-intraventricular hemorrhage, renal failure and bronchopulmonary dysplasia, even having made use of corticosteroids antenatal, surfactant and ventilator support. **Conclusion:** newborns undergoing surgery were those extremely premature infants, women and extremely low birth weight, which suffered from maternal complications during pregnancy yet.

Keywords: Ductus arteriosus. Infant, premature. Drug therapy. Surgery.

Autor correspondente: Camila Menezes Rabelo, Rua Gonçalves Ledo, n 10, apartamento 1709, Praia de Iracema, Fortaleza, Ceará. CEP: 60060-325. Telefone: +55 85 99928-0627. E-mail: mdcamila@hotmail.com

Conflito de interesses: Não há qualquer conflito de interesses por parte de qualquer um dos autores.

Recebido em: 21 Abr 2016; Revisado em: 23 Mai 2016; Aceito em: 23 Mai 2016.

INTRODUÇÃO

Melhorias nos cuidados neonatais têm contribuído para aumentar a sobrevivência dos recém-nascidos prematuros de muito baixo peso ao nascer e, conseqüentemente, reduzido significativamente a mortalidade perinatal.¹⁻³ Podendo ainda se observar nesse grupo de pacientes frequentes complicações, internações prolongadas e sequelas, sendo fatores determinantes para dados da morbimortalidade.^{1,4,5}

As malformações congênitas continuam a ser importantes causas de mortalidade infantil nessa faixa etária, sendo a cardiopatia congênita (CC) uma das responsáveis por esses resultados.⁶⁻⁸ O diagnóstico da doença cardíaca é maior para a população de terapia intensiva neonatal, dado que o baixo peso ao nascer e bebês pequenos para a idade gestacional são fatores de alto risco,⁹ com prevalência de 10,7% a 40,7% dos nascimentos.¹⁰

A persistência do canal arterial (PCA) ou do ducto arterioso (PDA) refere-se à manutenção do canal arterial após 72 horas de vida.¹¹ Este corresponde a um conduto vascular que comunica a circulação sistêmica à pulmonar, ligando aorta descendente e artéria pulmonar.¹²

Em recém-nascidos de termo, o fechamento do canal arterial ocorre em até três dias de vida.¹³⁻¹⁵ Já no prematuro, esse fechamento é retardado devido à imaturidade do ducto, resultando em efeitos nocivos sobre o crescimento e desenvolvimento normais.^{12,16,17}

O quadro clínico está relacionado com o calibre do canal arterial e, conseqüentemente, com o *shunt* esquerda-direita.^{12,18} Devido à resistência pulmonar elevada nos primeiros dias de vida, os sinais clínicos podem ser retardados inicialmente.¹⁸ Assim, taquicardia, sopro cardíaco sistólico, precórdio dinâmico, pulsos amplos e hemorragia pulmonar (HP) passam a ser evidentes logo após as primeiras 72h ou após administração de surfactante.^{12,14,17,19} A persistência do canal arterial pode ser responsável por conseqüências importantes como insuficiência cardíaca congestiva (ICC), displasia broncopulmonar (DBP), enterocolite necrozante (ECN) e hemorragia periintraventricular (HPIV), condições que resultam do desvio de fluxo sistêmico para o pulmão.^{11,12,20}

Restrição hídrica, diuréticos e inotrópicos para tratar a insuficiência cardíaca não são suficientes para o canal com repercussão hemodinâmica.^{12,13,21} Associado a essas medidas, muitos centros optam pela administração de inibidores da ciclooxigenase (indometacina e ibuprofeno), bem como por um suporte ventilatório adequado.^{11,21,22}

Para os recém-nascidos que não respondem positivamente ou não podem ser submetidos às técnicas conservadoras, a abordagem cirúrgica do canal arterial é uma opção.^{12,16,21,23} No entanto, o ideal momento para a sua realização ainda é uma questão controversa.^{12,21,24}

A relevância desse estudo está em demonstrar o perfil clínico e

epidemiológico dos recém-nascidos submetidos à cirurgia de correção de persistência do canal arterial à beira do leito, bem como a melhor hora para sua realização.

MATERIAL E MÉTODOS

Trata-se de um estudo longitudinal retrospectivo, documental, realizado na Unidade Neonatal da Maternidade Escola Assis Chateaubriand (MEAC) da Universidade Federal do Ceará (UFC), instituição terciária de referência para gravidezes de risco no município de Fortaleza, Ceará.

Foram eleitos para participar do estudo todos os recém-nascidos submetidos à cirurgia de correção de persistência do canal arterial à beira do leito, no período de janeiro de 2015 a dezembro de 2015. A amostra foi intencional, quando o pesquisador decide propositalmente sobre a seleção de sujeitos considerados típicos da população.²⁵

Para a realização da coleta de dados foi utilizado formulário estruturado, para obter informações, que foram colhidas diretamente de registros em prontuários. Os dados coletados se referem às variáveis maternas, aos dados perinatais e características clínicas.

Variáveis maternas foram: idade materna, sendo considerada aquela registrada na data do parto; história gestacional, que inclui complicações da gestação atual, como síndrome hipertensiva, diabetes gestacional e infecção.

Dentre as variáveis perinatais: idade gestacional, calculada pela data da última menstruação ou informações pelo ultrassom precoce (anterior a 20 semanas de gestação). Quando essas informações não estavam disponíveis, utilizou-se ultrassom tardio, juntamente com exame clínico neurológico do recém-nascido (New Ballard); recém-nascido prematuro, aquele cujo nascimento ocorreu com idade gestacional inferior a 37 semanas completas de gestação; gênero, definido como masculino ou feminino no primeiro exame físico do recém-nascido; peso de nascimento, obtido por meio de procedimento realizado por profissional habilitado (médico ou enfermeiro) em sala adequada para os primeiros cuidados do neonato, logo após o parto, com criança completamente despida (utilizada balança eletrônica pediátrica devidamente tarada); uso de corticoide antenatal, informação obtida por meio de consulta ao prontuário, sendo considerado como uso qualquer tratamento efetuado, completo ou não; uso de surfactante pós-natal (surfactante exógeno na dose de 100 mg/kg) em recém-nascidos com sinais de desconforto respiratório importante, em uso de suporte ventilatório.

As variáveis clínicas observadas durante internamento hospitalar foram persistência do canal arterial, displasia broncopulmonar (necessidade de oxigenação às 36 semanas de idade gestacional e com a evolução da doença pulmonar a longo prazo), hemorragias pulmonar e peri-intraventricular, enterocolite necrozante, insuficiências cardíacas (definida

pela presença de sinais e sintomas, como taquicardia, cardiomegalia, sudorese, oligúria, taquipneia e, até mesmo, dificuldade na mamada, que ocorrem quando o coração é incapaz de suprir as demandas metabólicas dos tecidos) e renal (definida como deterioração aguda da capacidade dos rins em manter a homeostasia dos fluidos corporais por uma diminuição da taxa de filtração glomerular, que determina um acúmulo de água e de solutos, tais como: ureia, creatinina, potássio, sódio e íons hidrogênio).

Quanto aos métodos diagnósticos de imagem foram encontradas alterações radiográficas relacionadas à trama vascular pulmonar. O ecocardiograma bidimensional com Doppler e mapeamento de fluxo em cores, foi realizado utilizando-se o aparelho *TOSHIBA XARIO XG ISTYLE*, com transdutor específico para recém-nascido (PST-65 AT 6,5 MHz) e foi considerado com repercussão hemodinâmica aquele com relação átrio esquerdo/aorta >1,5 mm, fluxo reverso em aorta descendente, fluxo reverso na artéria mesentérica superior ou índice de resistência >0,8.

Os dados coletados foram organizados em banco de dados no programa *Windows Excel*, versão 11.0 e processados por programa estatístico SPSS versão 20.0 (*Statistical Package For The Social Sciences*). A análise dos dados foi realizada de forma descritiva, usando as frequências (absoluta e percentual) e as medidas paramétricas (média, mediana e desvio padrão). Os resultados foram agrupados e expostos em gráficos ou tabelas.

Foram seguidos todos os princípios éticos para pesquisa com seres humanos respeitando a resolução 466/2012 do Conselho Nacional de Saúde.²⁶ O projeto de pesquisa foi aprovado, sem restrições, com CAAE:54407216.70000.5050 pelo Comitê de Ética em Pesquisa da Maternidade Escola Assis Chateaubriand/MEAC/UFC.

RESULTADOS

No período de janeiro de 2015 a dezembro de 2015, na MEAC-UFC nasceram um total de 5477 recém-nascidos dos quais, 1165 (21,2%) eram prematuros com idade gestacional <37 semanas.

No grupo selecionado para este trabalho foram incluídos todos os recém-nascidos submetidos à cirurgia de correção de persistência do canal arterial à beira do leito em Unidade de Terapia Intensiva neonatal de maternidade de referência terciária. Chegou-se a uma amostra final de 14 recém-nascidos submetidos ao procedimento cirúrgico.

A idade materna variou de 15 a 36 anos com média de 23,8 ($\pm 7,49$ anos). O percentual de gestações em mães com idade igual ou superior a 35 anos foi de 14,2% e 42,8% foram em mães adolescentes (≤ 20 anos). Levando-se em consideração complicações maternas durante a gestação destacou-se síndrome hipertensiva, diabetes gestacional e infecção, conforme Tabela 1.

Tabela 1. Complicações maternas.

Síndrome hipertensiva (n, %)	
SIM	6 (42,8%)
NÃO	8 (57,2%)
Diabetes gestacional (n, %)	
SIM	0
NÃO	14 (100%)
Infecção perinatal (n, %)	
SIM	9(64,2%)
NÃO	5(35,8%)

dp:desvios padrão; n: número da amostra; %:porcentagem da amostra

A maioria da população foi do sexo feminino (57,1%), com peso de nascimento variando entre 650 g e 1370 g (média de 815 g \pm 175,5 g). A maior parcela dos pacientes foram recém-nascidos de extremo baixo peso, inferior a 1000 g (92,8%) e a idade gestacional variou de 23s6d a 30s3d com média de 26s1d ($\pm 12,3$ dias), sendo 78,5% prematuros com idade gestacional inferior a 28 semanas.

Em relação às medidas adotadas pela instituição evidenciou-se uso de corticoide antenatal em 85,7%, surfactante e suporte de ventilação mecânica invasiva em 100% e restrição hídrica (<80 ml/kg/dia) em 92,8%.

Dos 14 casos estudados, manifestações clínicas variadas foram observadas, dentre elas: taquicardia, sopro cardíaco, desconforto respiratório e congestão pulmonar por hiperfluxo - Gráfico 1. Já em relação às complicações a longo prazo pôde-se ver hemorragia pulmonar, hemorragia peri-intraventricular, insuficiência renal, insuficiência cardíaca, displasia broncopulmonar e enterocolite necrosante – Tabela 2.

Gráfico 1. Apresentação clínica nos neonatos.

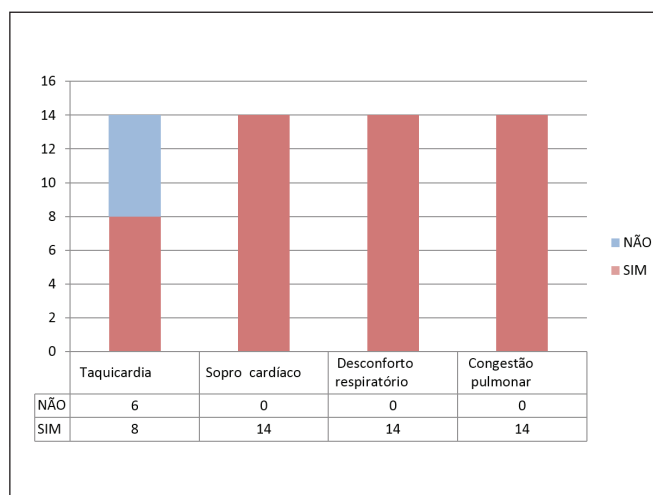


Tabela 2. Complicações nos recém-nascidos.

Displasia broncopulmonar (n,%)	
SIM	14 (100%)
NÃO	0
Hemorragia pulmonar (n,%)	
SIM	5 (35,7%)
NÃO	9 (64,3%)
Hemorragia peri-intraventricular (n,%)	
SIM	13 (92,8%)
NÃO	1 (7,2%)
Enterocolite necrozante (n,%)	
SIM	2 (14,2%)
NÃO	12 (85,8%)
Insuficiência renal aguda (n,%)	
SIM	6 (42,8%)
NÃO	8 (57,2%)
Insuficiência cardíaca (n,%)	
SIM	7 (50%)
NÃO	7 (50%)

n: número da amostra

A idade dos recém-nascidos no momento do procedimento cirúrgico variou de 18 a 68 dias de vida, sendo a média de 31 dias de vida ($dp=\pm 13,18$). Já no que diz respeito ao sucesso cirúrgico, todos os recém-nascidos submetidos à cirurgia de correção de PCA sobreviveram.

DISCUSSÃO

Os neonatos prematuros assistidos na Unidade Neonatal da Maternidade Escola Assis Chateaubriand – UFC foram abordados desde a implantação do protocolo de assistência, cuidados diagnósticos e terapêuticos, com registro de dados em prontuários e posterior coleta.

A persistência do canal arterial nos recém-nascidos prematuros é um evento multifatorial que tem sido objeto de inúmeros estudos nos últimos anos e que é responsável por repercussões clínicas e hemodinâmicas de grande significância na morbidade e mortalidade desses pacientes. Representa 12% das cardiopatias congênitas acianogênicas, sendo assim a mais comum em crianças.^{14,27,28} Nos recém-nascidos prematuros, sua incidência é inversamente proporcional à idade gestacional e ao peso. Nos com peso de nascimento inferior a 1000 g, aumenta a incidência para 70 a 80%.²⁷

A prematuridade e o extremo baixo peso ao nascer são fatores de risco relacionados à persistência do canal arterial. Esse dado pôde ser confirmado por vários autores em suas

pesquisas sobre o assunto, nos quais a prevalência de canal arterial, hemodinamicamente significativo, foi bem maior nos recém-nascidos com peso de nascimento inferior a 1000 g e idade gestacional menor que 30 semanas.²⁹ O estudo evidenciou também que a maioria da população era composta por prematuros de extremo baixo peso ao nascer.

Assim como em outras publicações, evidenciamos maior prevalência no sexo feminino.

De acordo com a literatura, idade materna, história gestacional e via de parto não se relacionam com uma maior frequência de recém-nascidos com persistência do canal arterial.^{14,27}

A administração antenatal de corticóide é rotina recomendada a todas as gestantes com trabalho de parto prematuro antes de 34 semanas de idade gestacional. Seu papel na maturação pulmonar fetal e neonatal já está bem estabelecido, uma vez que atua diretamente na parede ductal com redução da resposta vasodilatadora das prostaglandinas e, por isso, é aceito como fator protetor na prevalência do canal arterial patente em prematuros.^{9,12,30}

O fluxo sanguíneo pelo canal arterial patente (fluxo esquerda-direita) está diretamente relacionado ao seu diâmetro e, por conseguinte, à clínica do recém-nascido.^{14,17} Através do ducto uma parcela do débito ventricular esquerdo é desviada à artéria pulmonar na sístole, e no movimento de diástole, ocorre um desvio de fluxo da aorta para vasos pulmonares.^{14,17,18} O sangue desviado ao pulmão gera uma redução do fluxo sanguíneo sistêmico, aumentando a velocidade de fluxo na artéria pulmonar, o que pode ser responsável pela hemorragia pulmonar e pelo desenvolvimento de displasia broncopulmonar em alguns casos.^{3,18,19}

A existência de doença pulmonar associada, como síndrome do desconforto respiratório, dificulta a avaliação diagnóstica. Isso se justifica, pois nos primeiros dias de vida, a resistência pulmonar encontra-se elevada e, após 72h ou uso de surfactante, há uma piora nos sinais de desconforto respiratório. O *shunt* esquerda-direita através do canal, que ocorre em consequência à redução da resistência vascular pulmonar, causa aumento do fluxo sanguíneo pulmonar sendo responsável por importante edema no pulmão e piora da ventilação nesses pacientes.^{12,14,17,18}

Nos primeiros dias de vida, pode-se observar quadro de taquicardia e insuficiência cardíaca causada por uma sobrecarga das câmaras cardíacas esquerdas pela presença de amplo canal arterial. Contribuindo ainda para piora do quadro de desconforto respiratório já existente. O sopro cardíaco é sistólico e pode ser observado após as primeiras 48h de vida, tendo acurácia limitada, pois tem especificidade moderada e sensibilidade baixa nos casos de PCA significativo ao ecocardiograma.^{14,15,17,19}

O roubo do fluxo sistêmico, que pode chegar até 1/3 do débito cardíaco, torna-se responsável por um déficit importante na circulação sistêmica causando repercussão clínica nos mais variados órgãos dependentes de uma boa nutrição sanguínea.^{17,18} São comprometidos os fluxos na aorta abdominal, artérias

renais e mesentéricas, artérias carótidas e artéria cerebral média. Alteração na velocidade do fluxo sanguíneo cerebral é responsável pela hemorragia peri-intraventricular, déficit no plexo mesentérico aumenta o risco de enterocolite necrosante, e no que diz respeito aos rins, quadros graves de insuficiência renal são encontrados e entram como contraindicação ao tratamento clínico do canal arterial patente. A disfunção renal apresenta resposta importante após o fechamento do canal, com melhora da diurese e redução das escórias urinárias.^{3,17-19}

No que diz respeito às primeiras condutas a serem tomadas quando existe confirmação de persistência de canal arterial em recém-nascido prematuro é em relação ao tratamento convencional da insuficiência cardíaca congestiva. Medidas como restrição hídrica, diuréticos, oxigenação adequada e inotrópicos são consideradas. No entanto, deve-se ter em mente que elas não fazem parte do tratamento para o canal arterial patente, podendo atrasar o tratamento específico.^{12,19,24} O uso de furosemida deve ser evitado nesses casos, pois é responsável pelo aumento da produção de prostaglandina E2 renal, reduzindo a possibilidade de fechamento espontâneo do canal.^{12,13,22}

O fechamento espontâneo do canal, bem como a indicação e o tipo de tratamento a ser instituído em cada recém-nascido prematuro são motivos de inúmeras discussões nos tempos atuais.^{14,17} Optando-se por conduta clínica, recomenda-se o uso de inibidores da síntese de prostaglandinas (indometacina ou ibuprofeno), os quais mostram eficácia maior, com necessidade de menores doses, no fechamento do canal quando usados na primeira semana pós-natal. Os anti-inflamatórios são inibidores seletivos da ciclooxigenase, as quais são responsáveis pela conversão de ácido araquidônico em precursores

das prostaglandinas e, assim, atuando no fechamento do canal arterial patente.^{13,22} No que diz respeito aos riscos e benefícios das duas medicações, estudos atuais concluíram que o ibuprofeno é tão eficaz quanto a indometacina, não havendo diferenças significativas no risco de hemorragia peri-intraventricular ou displasia broncopulmonar e nem na mortalidade. No entanto, observou-se maiores complicações renais e enterocolite necrosante nos recém-nascidos tratados com indometacina.^{13,18,22,24}

O tratamento, seja clínico ou cirúrgico, só deve ser instituído naqueles neonatos em que a presença do canal arterial esteja causando repercussão hemodinâmica.^{10,24} A abordagem cirúrgica ainda é questão de bastante controvérsia e questionada, bem como, o melhor momento para sua realização. A cirurgia para ligadura de canal tem sido utilizada como opção terapêutica naqueles casos em que houve falha ou contraindicação ao tratamento medicamentoso.^{5,16,21} Assim como na literatura, os prematuros encaminhados para cirurgia à beira do leito foram aqueles com falha no tratamento clínico, apresentando bom resultado cirúrgico.

CONCLUSÃO

Conclui-se, portanto, que o perfil das crianças das Unidades de Cuidados Neonatais da Maternidade Escola Assis Chateaubriand submetidas à correção cirúrgica de PCA são de recém-nascidos prematuros extremos, do sexo feminino e de extremo baixo peso ao nascer, que em algum período da gestação sofreram com complicações maternas, seja hipertensão ou infecção, e que na sua maioria foram submetidos ao uso antenatal de corticoide, surfactante pós-natal e ventilação mecânica invasiva.

REFERÊNCIAS

1. Lemons JA, Bauer CR, Oh W, Korones SB, Papile LA, Stoll BJ, et al. Very low birth weight outcomes of the National Institute of Child Health and Human Development Neonatal Research Network, January 1995 through December 1996. *Pediatrics*. 2001;107(1):1-8.
2. Hintz SR, Poole WK, Wright LL, Fanaroff AA, Kendrick DE, Laptook AR, et al. Changes in mortality and morbidities among infants born at less than 25 weeks during the post-surfactant era. *Arch Dis Child Fetal Neonatal Ed*. 2005;90(2):F128-33.
3. Whitfield J, Charsha D, Sprague P. In search of excellence – the Neonatal Intensive Care Quality Improvement Collaborative. *BUMC Proceedings [Internet]*. 2001[acesso em: 20 Fev 2016];14(1):94-7 Disponível em: http://www.baylorhealth.edu/Documents/BUMC%20Proceedings/2001%20Vol%2014/No.%2014_1_1_%20Whitfield.pdf
4. Almeida MF, Guinsburg R, Martinez FE, Procianny RS, Leone CR, Marba ST, et al. Fatores perinatais associados ao óbito precoce em prematuros nascidos nos centros da Rede Brasileira de Pesquisas Neonatais. *J Pediatric (Rio J)*. 2008;84(4):300-7.
5. Itabashi K, Horiuchi T, Kusuda S, Kabe K, Itani Y, Nakamura T, et al. Mortality rates for extremely low birth weight infants born in Japan in 2005. *Pediatrics*. 2009;123(2):445-50.
6. Duff DF, McNamara DG. History and physical examination of the cardiovascular system. In: Garson A Jr, Bricker TM, Fisher DJ, Neish SR. *The science and practice of pediatric cardiology*. 2nd ed. Baltimore: Williams & Wilkins; 1998. p. 693-713.
7. Report of the New England Regional Infant Cardiac Program. *Pediatrics*. 1980;65(2):375-461.
8. Reller MD, Strickland MJ, Riehle-Colarusso T, Mahle WT, Correa A. Prevalence of congenital heart defects in metropolitan Atlanta, 1998-2005. *J Pediatr*. 2008;153(6):807-13.
9. McGrath JM. Early detection and immediate management of congenital heart disease is important to long-term outcomes. *J Perinat Neonatal Nurs*. 2006;20(4):285-6.
10. Sadeck LS, Azevedo R, Barbato AJ, Calil VM, Latorre MR, Leone CR, et al. Indicações clínico-epidemiológicas para investigação ecocardiográfica no período neonatal: valor dos grupos de risco. *Arq Bras Cardiol*. 1997;69(5):301-7.
11. Popat H, Kapoor V, Travadi J. Patent Ductus Arteriosus in Infants <29 weeks Gestation – Outcomes and Factors Affecting Closure. *Indian Pediatr*. 2012;49(8):615-20.
12. Margotto PR. Assistência ao recém-nascido de risco. 3 ed.

Brasília: Pórfiro; 2013. Capítulo 8, Persistência da Canal Arterial; p. 287-93.

13. Cooke L, Steer PA, Woodgate PG. Indomethacin for asymptomatic patent ductus arteriosus in preterm infants. *Cochrane Database Syst Rev.* 2003;(2):CD003745.

14. Moore P, Brook MM. Patent ductus arteriosus and Aortopulmonary Window. In: Allen HD, Driscoll DJ, Shaddy RE, Feltes TF. *Heart Disease in Infants, Children and Adolescents: including the fetus and young adults.* 8th ed. Baltimore: Williams and Wilkins; 2013. p. 722.

15. Huhta JC. Patent ductus arteriosus in the preterm neonate. In Long WA. *Fetal and Neonatal Cardiology.* Philadelphia: WB Saunders; 1990. p. 389-400.

16. Cho J, Yoon YH, Kim JT, Kim KH, Lim HK, Jun YH, et al. Patent ductus arteriosus closure in prematurities weighing less than 1 kg by subaxillary mini-thoracotomy. *J Korean Med Sci.* 2010 Jan; 25(1):24-7.

17. Clyman RI. *Avery's diseases of the newborn.* 9th ed. Philadelphia, PA: Elsevier Saunders; 2012. Capítulo 54, Patent ductus arteriosus in the premature infant; p. 751-61.

18. Shimada S, Kasai T, Konishi M, Fujiwara T, Effects of patent ductus arteriosus on left ventricular output and organ blood flows in preterm infants with respiratory distress syndrome treated with surfactant. *J Pediatr.* 1994;125(2):270-7.

19. Evans N. Diagnosis of patent ductus arteriosus in the preterm newborn. *Arch Dis Child.* 1993;68:58-61.

20. Chacur P, Dancini JL. Persistência do canal arterial. In: Santana MV, editor. *Cardiopatas congênitas do recém-nascido: diagnóstico e tratamento.* Rio de Janeiro: Atheneu; 2005. p. 272-5.

21. Metin K, Maltepe F, Kır M, Bilen Ç, Sökmen A, Oto O, et al.

Ligation of patent ductus arteriosus in low birth weight premature infants: timing for intervention and effectiveness of bed-side surgery. *J Cardiothorac Surg.* 2012;7:129.

22. Johnston PG, Gillam-Krakauer M, Fuller MP, Reese J. Evidence-Based Use of Indomethacin and Ibuprofen in the Neonatal Intensive Care Unit. *Clin Perinatol.* 2012;39(1):111-36.

23. Malviya MN, Ohlsson A, Shah SS. Surgical versus medical treatment with cyclooxygenase inhibitors for symptomatic patent ductus arteriosus in preterm infants. *Cochrane Database Syst Rev.* 2013;(3):CD003951

24. Heuchan AM, Clyman RI. Managing the patent ductus arteriosus: current treatment options. *Arch Dis Child Fetal Neonatal Ed.* 2014;99(5):F431-6.

25. Polit DF, Beck CT. *Fundamentos de pesquisa em enfermagem: avaliação de evidências para a prática da enfermagem.* 7 ed. Porto Alegre: Artmed; 2011. 669 p.

26. Conselho Nacional de Saúde (BR). Resolução nº 466, de 12 de dezembro de 2012. *DOU.* 2013 jun 13;(112):59. Section 1.

27. Ramires JA, Filho RK. *Cardiopatas congênitas: guia prático de diagnóstico, tratamento e conduta geral.* Rio de Janeiro: Atheneu; 2014. Capítulo 19, Persistência do canal arterial; pag 287-300.

28. Miyague NI, Cardoso SM, Meyer F, Ultramari FT, Araujo FH, Rozkowisk I, et al. Estudo epidemiológico de cardiopatas congênitas na infância e adolescência. Análise em 4.538 casos. *Arq Bras Cardiol.* 2003;80(3):269-73.

29. Archer N. Patent ductus arteriosus in the newborn. *Arch Dis Child.* 1993;69 (5):529-32.

30. Rooberts D, Dalziel S. Antenatal corticosteroids for accelerating fetal lung maturation for women at risk of preterm birth. *Cochrane Database Syst Rev.* 2006 Jul 19;(3):CD004454.

Como citar:

Rabelo CM, Pinto VC Junior, Costa JE Filho, Castro EC, Aragão SS. Perfil dos recém-nascidos submetidos à correção cirúrgica de persistência do canal arterial à beira do leito. *Rev Med UFC.* 2017 jan-abr;57(1):19-24.

Avaliação de cesáreas na Maternidade Escola Assis Chateaubriand utilizando o sistema de classificação de Robson em dez grupos

Evaluation of cesarean births in Maternidade Escola Assis Chateaubriand using the Robson ten group classification system

Victor de Alencar Moura¹. Francisco Edson de Lucena Feitosa².

1 Médico, ginecologista e obstetra, aluno do Mestrado Profissional em Saúde da Mulher e da Criança, da Faculdade de Medicina da Universidade Federal do Ceará (UFC), Fortaleza, Ceará, Brasil. 2 Médico, ginecologista e obstetra, Doutorado em Tocoginecologia pela Universidade Estadual de Campinas, professor do Departamento de Saúde Materno-Infantil, Maternidade Escola Assis Chateaubriand (MEAC), Universidade Federal do Ceará (UFC), Fortaleza, Ceará, Brasil.

RESUMO

Introdução: o parto cesárea é aconselhado quando não é provável que se realize o parto vaginal com segurança. Observa-se que no Brasil a taxa de cesarianas na rede pública é de aproximadamente 52%. **Objetivo:** esta pesquisa teve como objetivo a coleta de informações referentes a partos cesárea realizados na Maternidade Escola Assis Chateaubriand no período de março a julho de 2015, considerando a importância de uma base para a indicação de cesáreas e o propósito de reduzir o número deste procedimento. **Métodos:** foram considerados 100 partos de cada mês, escolhidos aleatoriamente, contabilizando 500 partos cesárea de um total de 2230 partos realizados no período. Os dados coletados foram avaliados considerando o Sistema de Classificação de Robson em Dez Grupos (SCRDG). Este sistema de classificação baseia-se em características obstétricas das pacientes, considerando as semelhanças. **Resultados:** observou-se que no período avaliado a taxa de cesáreas foi de 53,7%. O Grupo 5 foi o que mais contribuiu para a taxa de cesáreas (25,2%), seguido pelo Grupo 2 (18,6%). **Conclusão:** este resultado deve ser considerado no planejamento da unidade hospitalar bem como com relação às políticas públicas, fornecendo subsídios para que se possa sugerir medidas para reduzir a frequência de cesáreas no referido hospital.

Palavras-chave: Cesárea. Saúde materna. Atenção terciária à saúde.

ABSTRACT

Introduction: the cesarean birth is advised when it is not possible to do the vaginal birth with assurance. In Brazil, the rate of cesarean sections in the public hospital network it is around 52%. **Objective:** the objective of this research was to collect data about cesarean births made in Maternidade Escola Assis Chateaubriand during March to July 2015, considering the importance of a study to give support for the indication of cesarean section and the purpose to reduce the number of this procedure. **Methodology:** a total of 500 cesarean sections were evaluated, randomly selected, considering that in this period 2,230 childbirths were made. The collected data were evaluated considering the Robson Ten Group Classification System (RTGCS). This classification system is based on obstetric characteristics of patients, taking into account the similarities between them. **Results:** the results showed that the cesarean rate was 53.7% in the studied interval. Group 5 was the one with the greater contribution to cesarean deliveries (25.2%), followed by Group 2 (18.6%). **Conclusion:** this result should be considered in the hospital planning as well in relation to public policies, providing subsidies to suggest actions to reduce the cesarean rate in this hospital.

Keywords: Cesarean section. Maternal health. Tertiary healthcare.

Autor correspondente: Victor de Alencar Moura, Rua Professor Costa Mendes, 1608, 5º andar, Rodolfo Teófilo, Fortaleza, Ceará. CEP: 60416-200. Telefone: +55 84 98865-2206. E-mail: victordealencar@hotmail.com

Conflito de interesses: Não há qualquer conflito de interesses por parte de qualquer um dos autores.
Recebido em: 05 Mai 2016; Revisado em: 29 Mai 2016; Aceito em: 07 Jun 2016.

INTRODUÇÃO

O parto cesárea, ou cesariana, consiste na extração do feto através de uma incisão na parede abdominal (laparotomia) e na parede uterina (histerotomia). Durante sua evolução, a cesariana teve diversos significados, considerando a época e a civilização. Inicialmente, ela tinha como objetivo a retirada da criança da mãe morta ou em estado terminal, visando salvar a criança ou para sepultá-la separadamente da mãe, como exigiam algumas religiões.¹

Josipović, Stojkanović e Brković² relatam que as indicações obstétricas mais comuns para cesariana em meados do século 20 eram: hemorragia devido ao descolamento da placenta, assinclitismo e desproporção céfalo-pélvica. Atualmente, as indicações mais comuns são: uma cesariana anterior, distócia, apresentação pélvica e sofrimento fetal. Estes autores relatam que o parto vaginal está se tornando menos desejado pelas parturientes, o que faz com que a demanda por cesarianas aumente.

De acordo com a OMS,³ a comunidade internacional de saúde tem considerado como ideal uma taxa de cesáreas entre 10% e 15% de todos os partos. No Brasil, baseado no estudo realizado pela Fiocruz, estima-se em 52% o total de cesáreas e, considerando apenas a rede privada, este número chega a 88%.⁴ De acordo com esta pesquisa, cerca de um milhão de mulheres são submetidas anualmente a cesarianas sem indicação obstétrica.

Considerando este aumento dos partos abdominais, Patah e Malik⁵ realizaram uma revisão da literatura e verificaram que as principais justificativas para este procedimento são: fatores sociais, demográficos, culturais e econômicos das gestantes; solicitação materna pelo tipo de parto; fatores relacionados ao modelo assistencial desenvolvido no país, que envolvem aspectos do trabalho médico e de outros profissionais; e preferências médicas.

O profissional de saúde e suas orientações são de grande importância para a escolha da via de parto pela gestante, principalmente as primigestas, o que é evidenciado pela diferença na quantidade de partos por via cesárea entre os setores público e privado.⁶ O médico e o sistema de saúde devem, em conjunto, buscar identificar quais as razões que levam as mães a solicitar o parto por via cesárea. Uma vez que estes motivos forem identificados, deve-se verificar se há realmente indicativos que justifiquem essa via de parto, além de justificar sua necessidade ou não. É importante considerar que, para fazer uma correta avaliação da necessidade de indicação de cesáreas, deve-se buscar um aumento dos melhores resultados para a mãe e para o bebê, fazendo considerações sobre os recursos de saúde disponíveis e a preferência da gestante.⁷

De acordo com Dias et al.,⁸ as taxas de cesarianas não devem ser classificadas como altas ou baixas, mas como necessárias e desnecessárias. Visando, portanto, à redução do número de cesarianas desnecessárias, ressalta-se a importância de se melhorar a qualidade da coleta de informações de rotina em

todos os aspectos do parto. Concomitantemente, percebe-se a relevância de se adotar sistemas de classificação padrão para que possam ser feitas comparações e, a partir de então, sejam estabelecidas medidas para melhorar o atendimento.^{9,10} Estes sistemas de classificação são aplicados na área médica com o intuito de transformar dados brutos em informações úteis para melhorar o atendimento clínico.

Abden-Aleen et al.¹¹ ressaltam que é crucial que se tenha um sistema padrão para classificação de indicações de cesáreas. Este sistema deve ter sido aplicado por longo tempo e deve ser aceito em níveis nacionais e internacionais. De acordo com estes autores, o sistema de classificação ideal deve ser simples de aplicar e fácil de compreender, e suas categorias devem ser clinicamente relevantes. Este sistema deve possibilitar comparações entre centros, nações e políticas diferentes de gestão obstétrica, fornecendo subsídios para a análise precisa das implicações da cesariana, tanto em curto como em longo prazos.

Robson, em 2001, apresentou um novo sistema de classificação, o Sistema de Classificação de Robson em Dez Grupos (SCRDG). Os agrupamentos são definidos de tal forma que eles são mutuamente exclusivos e totalmente inclusivos, em que todos os dados podem ser incluídos nos grupos.⁹ Em 2015, a Organização Mundial de Saúde lançou o documento intitulado “Declaração da OMS Sobre Taxas de Cesáreas”. Neste documento eles propõem a utilização mundial da Classificação de Robson como instrumento padrão de avaliação, comparação e monitoramento das taxas de cesáreas.³

Betrán et al.¹² fizeram uma revisão sistemática sobre a Classificação de Robson, considerando os atores envolvidos no processo e de que forma ela pode ser aprimorada. Nesta revisão eles identificaram 73 artigos científicos que descreviam as experiências dos usuários sobre os prós e contras da sua adoção, implementação e interpretação dos resultados. De acordo com os usuários, os pontos fortes da classificação de Robson são a simplicidade do seu arcabouço, a validade do seu propósito, sua facilidade de implementação e a forma direta da interpretação inicial. A flexibilidade da classificação permite a criação de subdivisões em cada grupo, que podem melhorar as análises das práticas clínicas locais.

Na Maternidade Escola Assis Chateaubriand (MEAC), levando em conta os dados disponíveis em seus relatórios de gestão, constata-se que de 2011 a 2015 a média de partos cesárea foi de 49,36%. Considerando o exposto, bem como o crescente número de indicações de cesáreas e a inexistência de estudo semelhante na referida maternidade, o objetivo desta pesquisa foi analisar parte da população obstétrica que passou por cesariana no período de março a julho de 2015. Utilizou-se o Sistema de Classificação de Robson em Dez Grupos (SCRDG) para identificar os grupos específicos de mulheres que mais contribuíram para o aumento da taxa de partos cesárea. A utilização do SCR DG irá ajudar na decisão da via de parto quando houver dúvidas e possibilitará a

comparação entre centros distintos, fornecendo subsídios para a análise precisa das implicações da cesariana, tanto em curto como em longo prazo.

METODOLOGIA

Local do estudo

O estudo foi realizado no Alojamento Conjunto da MEAC, da Universidade Federal do Ceará. Este é um hospital terciário com cerca de 4000 partos por ano, sendo que deste total aproximadamente 49,3% são cesáreas.

Definição da amostra

Foram utilizados dados de prontuários referentes às internações para realização de parto cesárea durante o período de março a julho de 2015. No período foram realizadas 1197 cesáreas. Para este estudo selecionou-se,

aleatoriamente, 100 prontuários por mês, totalizando 500 prontuários.

Sistema de Classificação de Robson em Dez Grupos (SCRDG)

Sistema apresentado por Robson em 2001 que tem como base cinco características distintas e incontestáveis de cada gravidez, nomeadamente: gravidez única ou múltipla; história obstétrica anterior (nulíparas e múltiparas, com ou sem cesárea anterior); apresentação cefálica, pélvica ou córmica; início de trabalho de parto espontâneo ou induzido; e idade gestacional (prematuro ou a termo). Os agrupamentos são definidos de tal forma que eles são mutuamente exclusivos e totalmente inclusivos, em que todos os dados podem ser incluídos nos grupos.^{9,13-18}

Para a captação dos dados e enquadramento da cesárea de acordo com o SCR DG, foi utilizada a ficha de coleta de dados mostrada na Figura 1. As pacientes foram identificadas somente por seu número de prontuário.

Figura 1. Ficha para classificar o parto de acordo com os grupos de Robson.

UNIVERSIDADE FEDERAL DO CEARÁ			
MATERNIDADE ESCOLA ASSIS CHATEUABRIAND			
Prontuário:			Idade:
Indicação cesárea:			
G _____	P _____	A _____	(PV _____ PC _____)
IG:	_____ semanas _____ dias		
Apresentação:			
Trabalho de parto:	() Sim () Não		
Indução do trabalho de parto:	() Sim () Não		
Classificação de Robson			
(1)	Nulíparas, gestação única cefálica, ≥ 37 semanas, trabalho de parto espontâneo		()
(2)	Nulíparas, gestação única cefálica, ≥ 37 semanas, parto induzido ou cesárea antes do início do trabalho de parto		()
(3)	Múltiparas, sem cicatriz uterina anterior, gestação única cefálica, ≥ 37 semanas, em trabalho de parto espontâneo		()
(4)	Múltiparas, sem cicatriz uterina anterior, gestação única cefálica, ≥ 37 semanas, parto induzido ou cesárea antes do início do trabalho de parto		()
(5)	Múltiparas, pelo menos uma cicatriz uterina anterior, gestação única cefálica, ≥ 37 semanas		()
(6)	Nulíparas com gestação única pélvica		()
(7)	Múltiparas, gestação única pélvica, incluindo as mulheres com cicatriz uterina anterior		()
(8)	Gestações múltiplas, incluindo as mulheres com cicatriz uterina anterior		()
(9)	Gestação única, posição transversal ou oblíqua, incluindo mulheres com cicatriz uterina anterior		()
(10)	Gestação única cefálica, ≤ 36 semanas, incluindo mulheres com cicatrizes prévias		()
Assinatura:			

Análise estatística

Os dados foram consolidados utilizando o programa *Excel* (Microsoft® 2010). As taxas de cesariana foram calculadas considerando os nascimentos em cada um dos 10 grupos do

SCR DG, durante o período estimado nesta pesquisa. Esta determinação foi feita dividindo o número de cesáreas no grupo pelo número total de cesáreas na população estudada. A contribuição de cada grupo de Robson foi avaliada para propor mudanças na taxa total de cesáreas.

Aspectos éticos

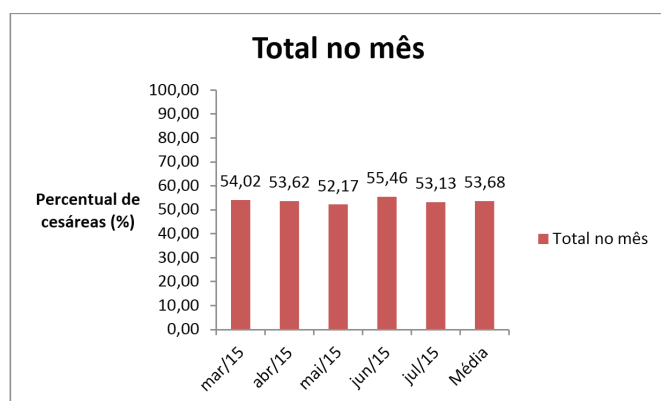O projeto de pesquisa seguiu todos os preceitos éticos que regem as pesquisas em seres humanos, respeitando a Portaria 466/12 do Conselho Nacional de Saúde¹⁹ e só teve início após aprovação pelo Comitê de Ética em Pesquisa envolvendo seres humanos da Maternidade Escola Assis Chateaubriand, da Universidade Federal do Ceará.

RESULTADOS E DISCUSSÃO

Taxa de cesáreas

De acordo com a Organização Mundial de Saúde²⁰ não há justificativas plausíveis para que uma região apresente taxas de cesárea superiores a 10-15%. Observou-se que no período avaliado as taxas de cesáreas foram superiores a 50%, Gráfico 1, o que está bem acima do valor sugerido pela OMS e de acordo com a estimativa da Fiocruz⁴ para partos cesárea no Brasil, que é de 52%. Quando se avalia os dados considerando as médias do período para partos cesárea e vaginal (53,6%) e vaginal (46,4%), percebe-se que o percentual de cesárea foi um pouco superior ao de parto vaginal, indicando a necessidade de uma análise detalhada das taxas de cesárea visando identificar os fatores que contribuíram para estes números.

Gráfico 1. Taxas de cesáreas para os meses avaliados.



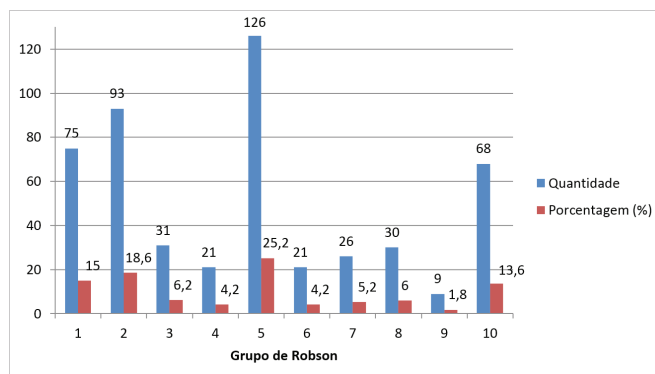
Ye et al.²¹ compilaram os dados referentes às últimas três décadas de 19 países, considerando: as taxas de cesáreas, os indicadores socioeconômicos e as taxas de mortalidade neonatal, infantil e materna. O objetivo da pesquisa foi identificar qual seria a taxa de cesárea ótima por recomendação médica. Eles observaram que quando as taxas de cesárea atingiam 10-15% as curvas de mortalidade tornavam-se quase horizontais, indicando que o aumento da taxa de cesáreas não tem impacto significativo sobre as taxas de mortalidade materna e infantil.

Conforme o exposto, verifica-se que há a necessidade de reduzir a taxa de cesáreas na MEAC. O estudo utilizando o SCRDRG irá fornecer as informações necessárias para que, conhecendo os grupos que mais contribuíram para este valor, o corpo gestor possa tomar as medidas necessárias.

Classificação de Robson

As contribuições de cada grupo do SCRDRG na taxa de cesáreas no período avaliado são apresentadas no Gráfico 2, que mostra as quantidades e os percentuais de cesáreas por grupo.

Gráfico 2. Distribuição das cesáreas no período de março a julho de 2015.



Conforme pode ser observado, as maiores contribuições foram dos grupos 5, 2, 1 e 10, respectivamente. O grupo 5, correspondente ao grupo de parturientes a termo, fetos cefálicos, submetidas a cesariana anterior, apresenta o maior número de pacientes, o que está de acordo com a literatura pesquisada.^{11,12,16,17,21,22} Este dado é importante para que sejam tomadas medidas que reduzam a quantidade de cesarianas desnecessárias, com foco principalmente nas nulíparas a termo submetidas a cesarianas, com fetos em apresentação cefálica, após início espontâneo do trabalho de parto (grupo 1) ou após indução ou sem trabalho de parto (grupo 2). Permite, além disso, a elaboração de protocolos clínicos para que seja encorajada a realização de parto vaginal após cesariana, tendo em vista que as grandes taxas de cesárea nos grupos 1 e 2 afetam, no futuro, o grupo 5.

Com relação ao grupo 10, que é o grupo de pacientes com 36 semanas ou menos, observa-se uma alta taxa de partos prematuros realizados no serviço, possivelmente por ser a MEAC a maternidade terciária de referência do estado do Ceará, recebendo as pacientes mais graves. Destaca-se a qualidade dos serviços de UTI materna e neonatal da referida maternidade, que, apesar das altas taxas de prematuridade e de gestantes de risco elevado, conseguem manter níveis baixos de mortalidade materna e neonatal, conforme a taxa de mortalidade hospitalar geral apresentada no relatório de gestão de 2015.²³

CONCLUSÕES

O desenvolvimento do estudo permitiu concluir que é importante implementar o SCRDRG na MEAC, a fim de identificar e procurar soluções para obter taxas de cesáreas coerentes com o padrão da OMS. Verificou-se, ainda, que:

- O SCRDRG é um instrumento simples, que pode ser facilmente utilizado para avaliar e propor medidas de controle da taxa de cesáreas;

- Sua utilização permite a análise temporal dos dados, a identificação dos grupos de pacientes que mais contribuem para a taxa de cesáreas, e a comparação entre diferentes hospitais;
- O grupo 5 foi o que mais contribuiu para a taxa de

cesáreas (25,2%), o que mostra que há a cultura de realizar cesáreas em pacientes com cesáreas anteriores;

- O grupo 2 teve a segunda maior contribuição (18,6%) e neste grupo deve haver maior controle para reduzir a taxa de cesáreas da MEAC.

REFERÊNCIAS

1. Sewell JE. Cesarean section - a brief history [Internet]. Washington: American College of Obstetricians and Gynecologists; 1993 [acesso em: 03 Fev 2016]. Disponível em: <https://www.nlm.nih.gov/exhibition/cesarean/index.html>
2. Josipović LB, Stojkanović JD, Brković I. Analysis of cesarean section delivery at Nova Bila Hospital according to the Robson Classification. *Coll Antropol*. 2015; 39(1):145-50.
3. Organização Mundial de Saúde. Declaração da OMS sobre taxas de cesáreas [Internet]. Genebra: OMS; 2015 [acesso em: 20 Jan 2016]. Disponível em: http://apps.who.int/iris/bitstream/10665/161442/3/WHO_RHR_15.02_por.pdf
4. Fundação Osvaldo Cruz. Nascer no Brasil: inquérito nacional sobre parto e nascimento [Internet]. Rio de Janeiro: FIOCRUZ; Escola Nacional de Saúde Pública; 2015 [acesso em: 20 Jan 2016]. Disponível em: <http://www.ensp.fiocruz.br/portal-ensp/informe/site/arquivos/anexos/nascerweb.pdf>
5. Patah LE, Malik AM. Modelos de assistência ao parto e taxa de cesárea em diferentes países. *Rev Saude Publica*. 2011;45(1):185-94.
6. Haddad SE, Cecatti JG. Estratégias dirigidas aos profissionais para a redução das cesáreas desnecessárias no Brasil. *Rev Bras Ginecol Obstet*. 2011;33(5):252-62.
7. NIH State-of-the-Science Conference Statement on cesarean delivery on maternal request. NIH Consensus and State-of-the-Science Statements. National Institutes of Health [Internet]. 2006 [acesso em: 20 Jan 2016];23(1):1-29. Disponível em: <https://consensus.nih.gov/2006/cesareanstatement.pdf>
8. Dias MA, Domingues RM, Pereira AP, Fonseca SC, Gama SG, Theme MM Filha, et al. Trajetória das mulheres na definição pelo parto cesáreo: estudo de caso em duas unidades do sistema de saúde suplementar do estado do Rio de Janeiro. *Cien Saude Colet*. 2008;13(5):1521-34.
9. Robson MS. Classification of caesarean sections. *Fetal Matern Med Rev*. 2001;12(1):23-39.
10. Robson MS. Can we reduce the caesarean section rate? *Best Pract Res Clin Obstet Gynaecol*. 2001;15(1):179-94.
11. Abdel-Aleem H, Shaaban OM, Hassanin AI, Ibraheem AA. Analysis of cesarean delivery at Assiut University Hospital using the Ten Group Classification System. *Int J Gynaecol Obstet*. 2013;123(2):119-23.
12. Betrán AP, Vindeoghel N, Souza JP, Gülmezoglu AM, Torloni MR. A systematic review of the Robson Classification for cesarean section: what works, doesn't work and how to improve it. *PLoS ONE*. 2014;9(6):e97769.
13. Chong C, Su LL, Biswas A. Changing trends of cesarean section births by the Robson Ten Group Classification in a tertiary teaching hospital. *Acta Obstet Gynecol Scand*. 2012;91(12):1422-7.
14. Brennan DJ, Robson MS, Murphy M, O'Herlihy C. Comparative analysis of international cesarean delivery rates using 10-group classification identifies significant variation in spontaneous labor. *Am J Obstet Gynecol*. 2009;201(3):308.e1-8.
15. Ferreira EC. Utilização do sistema de classificação de dez grupos de Robson para partos na investigação de morbidade materna grave [dissertação]. Campinas: Universidade Estadual de Campinas; 2014. 88p.
16. Ferreira EC, Pacagnella RC, Costa ML, Cecatti JG. The Robson ten group classification system for appraising deliveries at a tertiary referral hospital in Brazil. *Int J Gynaecol Obstet*. 2015;129(3):236-9.
17. Ferreira EC, Costa ML, Cecatti JG, Haddad SM, Parpinelli MA, Robson MS. Robson ten group classification system applied to women with severe maternal morbidity. *Birth*. 2015; 42(1):38-47.
18. Robson M, Murphy M, Byrne F. Quality assurance: the 10-group classification system (Robson classification), induction of labor, and cesarean delivery. *Int J Gynaecol Obstet*. 2015;131:S23-S27.
19. Brasil. Conselho Nacional de saúde. Resolução nº 466, de 12 de dezembro de 2012. [Internet]. Brasília; 2012 [acesso em: 24 Jan 2016]. Disponível em: <http://conselho.saude.gov.br/resolucoes/2012/Reso466.pdf>
20. World Health Organization. Appropriate technology for birth. *Lancet*. 1985; 2(8452):436-7.
21. Ye J, Betrán AP, Vela MG, Souza JP, Zhang J. Searching for the optimal rate of medically necessary cesarean delivery. *Birth*. 2014;41(3):237-44.
22. Kelly S, Sprague A, Fell DB, Murphy P, Aelicks N, Guo Y, et al. Examining caesarean Section rates in Canada using the Robson classification system. *J Obstet Gynaecol Can*. 2013;35(3):206-14.
23. Empresa Brasileira de Serviços Hospitalares. Relatório de gestão - produção assistencial 2015 [Internet]. Fortaleza: EBSEH; 2015 [acesso em: 09 fev 2016]. Disponível em: <http://www.ebserh.gov.br/documents/214336/0/COM+DEZEMBRO.pdf>

Como citar:

Moura VA, Feitosa FE. Avaliação de cesáreas na Maternidade Escola Assis Chateaubriand utilizando o sistema de classificação de Robson em dez grupos. *Rev Med UFC*. 2017 jan-abr;57(1):25-29.

Microcephaly in infants, Ceará State, Brazil, 2015-2016

Microcefalia em recém-nascidos, Ceará, Brasil, 2015-2016

Luciano Pamplona de Góes Cavalcanti¹. Erlane Marques Ribeiro². André Luis Santos Pessoa³. Francisco Herlânio Costa Carvalho⁴. Manoel Martins Neto⁵. Fernanda Montenegro de Carvalho Araújo⁶. Carlos Henrique Alencar⁷. Daniele Rocha Queiroz Lemos⁸. Thayse Elaine Costa Figueiredo⁹. Rhaquel de Moraes Alves Barbosa Oliveira¹⁰. Francisca Kalline de Almeida Barreto¹¹. Jorg Heukelbach¹².

1 Doutor em Ciências Médicas pela Universidade Federal do Ceará (UFC), Professor do Departamento de Saúde Comunitária da UFC, Fortaleza, Ceará, Brasil. 2 Doutora em Ciências da Saúde pela Universidade Federal do Rio Grande do Norte (UFRN), médica geneticista do Hospital Infantil Albert Sabin, Professora do Curso de Medicina do Centro Universitário Christus (UNICHRISTUS), Fortaleza, Ceará, Brasil. 3 Doutorando no Departamento de Neurologia do Hospital das Clínicas da Faculdade de Medicina da Universidade de São Paulo (USP), médico Neurologista Pediátrico do Hospital Infantil Albert Sabin, professor do curso de Medicina da Universidade Estadual do Ceará (UECE), Fortaleza, Ceará, Brasil. 4 Doutor em Medicina pela Universidade Federal de São Paulo (UNIFESP), Professor do Departamento de Saúde Materno Infantil da UFC, Fortaleza, Ceará, Brasil. 5 Doutorando em Saúde Coletiva pela UFC, professor do curso de Medicina da UECE, Fortaleza, Ceará, Brasil. 6 Doutora em Ciências Médicas pela UFC, virologista do Laboratório Central de Saúde Pública do Ceará (Lacen-CE), Fortaleza, Ceará, Brasil. 7 Doutor em Saúde Coletiva pela UFC, Professor do Departamento de Saúde Comunitária da UFC, Fortaleza, Ceará, Brasil. 8 Doutorado em Saúde Coletiva pela UECE, Professora da UNICHRISTUS, Fortaleza, Ceará, Brasil. 9 Estudante da UNICHRISTUS, Fortaleza, Ceará, Brasil. 10 Doutoranda em Saúde Coletiva pela UFC, enfermeira assistencial da Maternidade Escola Assis Chateaubriand (MEAC-UFC), Fortaleza, Ceará, Brasil. 11 Doutoranda em Saúde Coletiva pela UFC, Fortaleza, Ceará, Brasil. 12 Doutorado em Farmacologia pela Universidade de Aachen, Alemanha, Professor do Departamento de Saúde Comunitária da UFC, Fortaleza, Ceará, Brasil.

ABSTRACT

In late 2015, the Brazilian Ministry of Health officially announced the association between microcephaly in infants and Zika virus infection of the mother during pregnancy. We describe preliminary findings of this outbreak in Ceará, Northeast Brazil and its clinical characteristics in each medical speciality. We report epidemiological findings of 317 cases of microcephaly outbreak potentially associated with ZIKV infection in Ceará, State, Brazil. From mid-2015 to the end of June of 2016, a total of 417 cases of microcephaly were suspected, with 317 confirmed. Among those reported cases, 83.2% (347/417) were detected in the postpartum. Rash during pregnancy was reported by (29.6%) of pregnant women, most commonly in the 1st trimester (18.4%). The proportion of microcephaly cases increased from less than 1% to 25.8% of the registered cases of genetic abnormalities. The prevalence increased from 0.06/1000 live births in 2010 to 0.56 in 2015 and to 3.22 in January and February of 2016. In addition to microcephaly other associated malformations were detected, such as arthrogyrosis, hyperexcitability, irritability with strong and frequent crying. The microcephaly phenotype caused by the Zika virus is different from other congenital conditions. The infection in the prenatal period is a new teratogen reported. There is a predominance of neurological impairment, in which neuroimaging plays a crucial role in confirming the clinical suspicion of Congenital Zika Syndrome.

Keywords: Congenital Zika Syndrome. Microcephaly. Congenital abnormalities. Zika virus infection.

RESUMO

No final de 2015 o Ministério da Saúde do Brasil confirmou a associação entre microcefalia em bebês e infecção por vírus Zika durante a gestação. Descrevemos os achados preliminares deste surto no Ceará, Nordeste do Brasil e suas características clínicas em cada especialidade médica. Relatamos os achados epidemiológicos de 317 casos de microcefalia potencialmente associados à infecção por ZIKV no Ceará, Brasil. De meados de 2015 até o final de junho de 2016, um total de 417 casos de microcefalia foram suspeitos, com 317 confirmados. Entre os casos relatados, 83,2% (347/417) foram detectados no pós-parto. Rash durante a gravidez foi relatado por (29,6%) das gestantes, mais comumente no 1º trimestre (18,4%). A proporção de casos notificados de microcefalia aumentou de menos de 1% para 25,8% dos casos registrados de anormalidades genéticas. A prevalência aumentou de 0,06/1000 nascidos vivos em 2010 para 0,56 em 2015 e para 3,22 em janeiro e fevereiro de 2016. Além da microcefalia foram detectadas outras malformações associadas, como artrogripose, hiperexcitabilidade, irritabilidade com choro forte e frequente. O fenótipo de microcefalia causado pelo vírus Zika é diferente de outras condições congênitas. A infecção no período pré-natal é um novo teratogênio relatado. Há uma predominância de comprometimento neurológico, em que a neuroimagem desempenha um papel crucial na confirmação da suspeita clínica da Síndrome de Zika Congênita.

Palavras-chave: Síndrome congênita por Zika. Microcefalia. Malformações congênitas. Infecção por vírus Zika.

Corresponding Author: Luciano Pamplona de Góes Cavalcanti, Rua Professor Costa Mendes, 1608, 5º andar, Rodolfo Teófilo, Fortaleza, Ceará. CEP: 60430-140. Telefone: +55 85 3366-8045. E-mail: pamplona.luciano@gmail.com

Conflict of interests: The authors have no conflicts of interest to declare.

Received: 26 Mar 2017; Revised: 26 Mar 2017; Accepted: 26 Mar 2017.

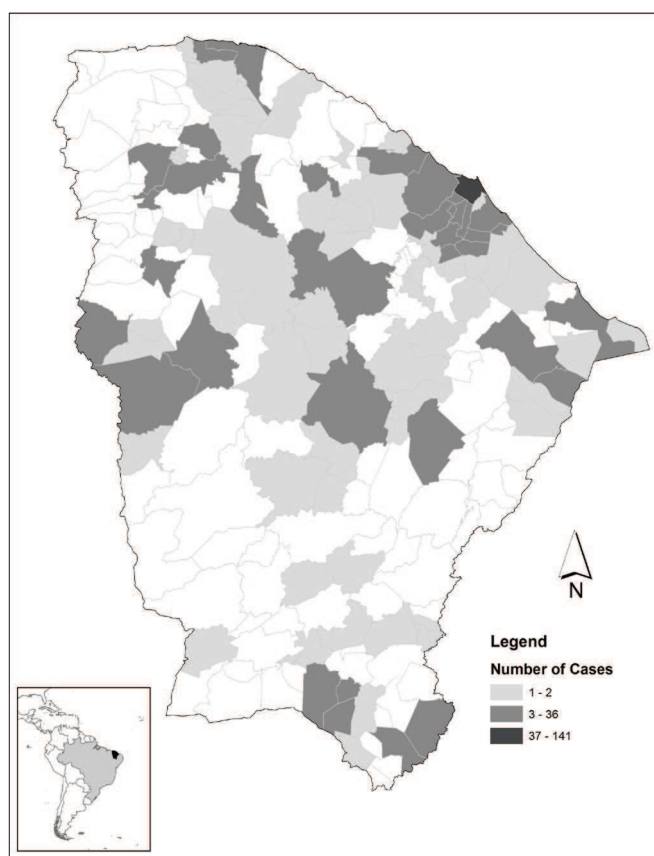
INTRODUCTION

Until recently, Zika virus (ZIKV) infection was unknown in most regions of the world. This changed dramatically in early 2015, after the occurrence of an outbreak originating from Brazil, which is currently spreading throughout the American continent.¹ From mid-2015 to the end of November of 2016, a total of 10,441 suspected cases of microcephaly were reported from all Brazilian states, with most of them occurring in the Northeast of the country.²⁻⁵ In late 2015, the Brazilian Ministry of Health officially announced the association between microcephaly in infants and Zika virus infection of the mother

during pregnancy.⁶ In fact, a recent review of available evidence concluded that there is a causal relationship between prenatal Zika infection and microcephaly.^{7,8}

Here we describe the epidemiological and clinical characteristics of cases of microcephaly which occurred during the current outbreak in the state of Ceará in Northeast Brazil (Figure 1). We describe preliminary findings of this outbreak in Ceará. In addition, we describe this outbreak and its clinical characteristics in each medical speciality.

Figure 1. Map with suspected cases of microcephaly associated with ZIKV in Ceará between October 2015 and March 2016.



THE STUDY

This was a retrospective study of microcephaly outbreak potentially associated with ZIKV infection in Ceará, northeastern Brazil. Field investigations and the collection of samples between June 2015 and March 2016 were reported to the Public Health Authority (SESA-CE) (Graphic 1). This review was conducted under the public health authority of Ceará, Brazil.

According to World Health Organization (WHO) and Ministry of Health of Brazil (MS), microcephaly is characterized by the measurement of the skull performed at least 24 hours after birth and within the first week of life (up to 6 days and 23 hours), using standard equipment, where the Cephalic Perimeter (PC) is less than two (-2) standard deviations below the specific mean for sex and gestational age.^{9,10}

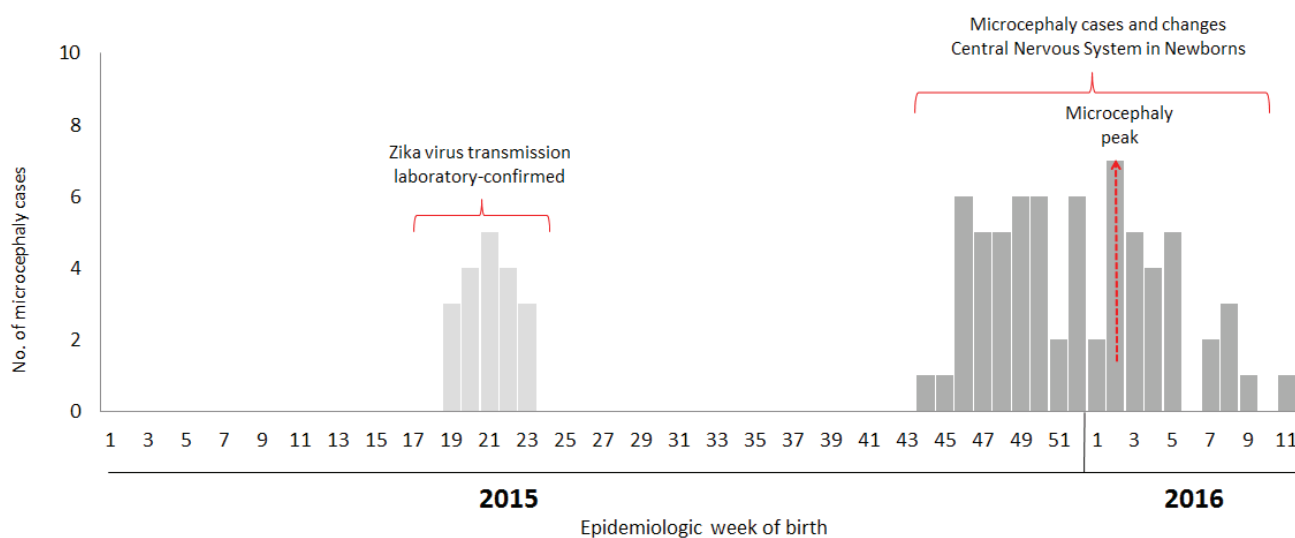
Newborn with microcephaly

Newborn with less than 37 weeks gestational age, with measurement of cephalic perimeter less than -2 standard deviations according to table Intergrowth, for age pregnancy and sex. Newborn with 37 or more weeks of gestation, with measurement of cephalic perimeter less than or equal to 31.5 cm for girls and 31.9 for boys, equivalent to less than -2 standard deviations for the age of the neonate and sex.

Stillborn suggestive of congenital infection

Pregnant stillbirth with clinical suspicion and/or laboratory results consistent with acute rash illness during pregnancy, with: measurement of smaller head circumference than or equal to -2 standard deviations for gestational age and sex, according to

Graphic 1. Number of reported cases of microcephaly# in full-term newborns following laboratory-confirmed Zika virus transmission in Ceará, Brazil, 2015 and 2016.



Defined as head circumference ≥ 3 standard deviations below the mean for age and sex.

table Intergrowth where possible be measured OR presenting congenital anomalies of the Central Nervous System (CNS), such as iniencephaly, encephalocele, closed spina bifida, open spina bifida, anencephaly or craniorachischisis, and serious structural defects, such as multiple arthrogryposis congenita.

Fetus with alterations of the central nervous system during pregnancy

Present at least one of the following criteria relating to changes in the central nervous system, identified in sonographic examination: presence of cerebral calcifications and/or ventricular changes and/or at least two of the following signs of posterior fossa abnormalities (cerebellar hypoplasia, hypoplasia of the cerebellar vermis, enlargement of the posterior fossa greater than 10 mm and agenesis/hypoplasia of the corpus callosum).

Abortion suggestive of congenital infection

Pregnant abortion with clinical suspicion and/or laboratory results consistent with acute rash illness during pregnancy.

Our routine protocol for reviewing suspected microcephaly possibly associated with ZIKV involved collecting data on maternal and infants. The confirmed cases of microcephaly presented negative results for toxoplasmosis, rubella, cytomegalovirus, syphilis and HIV serologies. Brain imaging for computed tomography (CT), consultation with a geneticist and imaging was performed when available. We conducted this investigation as part of routine clinical practice; but the images used were approved by human subjects.

We report epidemiological findings of the microcephaly outbreak potentially associated with ZIKV infection in Ceará.

From mid-2015 to the end of June of 2016, a total of 417 cases of microcephaly were suspected, with 317 confirmed (Graphic 1).

Among those reported cases, 83.2% (347/417) were detected in the postpartum and 16.8% (70/417) during pregnancy. Rash during pregnancy was reported by (29.6%) of pregnant women, most commonly in the 1st trimester (18.4%).

Twenty-eight infant deaths were reported, 4 in stillbirths and 24 in the postpartum period. Of these, in 8 cases ZIKA virus was identified in fetal tissue.

The number of microcephaly cases in 2015/2016 indicates a considerable increase as compared to previous years. From 2010 to 2014 there were in average 7 microcephaly cases and 127.549 births annually (Table 1). In contrast, in 2015, there were 72 cases and from January to February of 2016, there were 46 cases of microcephaly. The proportion of microcephaly cases increased from less than 1% to 25.8% of the registered cases of genetic abnormalities (Table 1). The prevalence increased from 0.06/1000 live births in 2010 to 0.56 in 2015 and to 3.22 in January and February of 2016 (Table 1).

Our findings show that patients affected by congenital zika syndrome must have microcephaly with craniofacial disproportion with predominance of face (Figure 2). Some features may accompany this picture, especially in severe cases as the excess of skin on the scalp, forming folds that reduce with increasing age; occipital protuberance, which in severe cases is palpable. On the face there may be excess skin on the forehead, temporal narrowing trigonocephaly, thin upper lip and retromicrognathia. The short neck and an excess of skin in the neck are often reported in our casuistry. We also recorded the frequent presence of pits in elbows and knees.

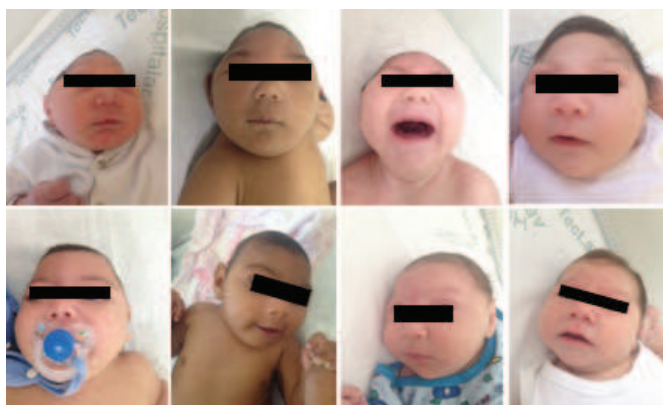After the neurological physical examination our cases are characterized by neurological abnormalities noted since the first month of life, Moro exacerbated and tremors of extremities; early pyramidal signs such as hyperreflexia, decreased strength and spastic hypertonia in the limbs. Joint contractures and some cases of arthrogryposis are also

Table 1. Congenital anomalies occurred in Ceará between 2010 and 2016 *.

Live birth data in Ceará	2010	2011	2012	2013	2014	2015*	(Jan-Feb) 2016*	Med (2010 a 2014)
	N (%) Prev.*	N (%) Prev.*	N (%) Prev.*	N (%) Prev.*	N (%) Prev.*	N (%) Prev.*	N (%) Prev.*	N (%) Prev.*
Total live births	128.827	128.589	126.866	124.874	128.587	129.578	14.290	127.549
Live births with congenital anomalies	997	959	956	974	919	1.072	178	961
Live births with microcephaly	8 (0,8) 0,62	4 (0,4) 0,31	10 (1,0) 0,79	5 (0,5) 0,40	7 (0,7) 0,54	72 (6,7) 5,56	46 (25,8) 32,19	7 (0,7) 0,53
Congenital malformation of the circulatory system	31 (3,1) 2,41	30 (3,1) 2,33	36 (3,7) 2,84	28 (2,8) 2,24	36 (3,9) 2,80	62 (5,8) 4,78	6 (3,4) 4,20	32 (3,4) 2,52
Lip cleft and cleft palate	60 (6,1) 0,47	68 (7,1) 0,53	66 (6,9) 0,52	69 (7,1) 0,55	72 (7,8) 0,56	57 (5,3) 0,44	6 (3,4) 0,42	67 (7,0) 0,53
Congenital hip deformities	11 (1,1) 0,85	4 (0,4) 0,31	3 (0,3) 0,24	4 (0,4) 0,32	2 (0,2) 0,16	5 (0,5) 0,39	0 (0,0) 0,00	5 (0,5) 0,38
Congenital deformities of the feet	190 (19,1) 14,75	156 (16,3) 12,13	171 (17,9) 13,48	180 (18,5) 14,41	171 (18,6) 13,30	147 (13,7) 11,34	21 (11,8) 14,70	174 (18,1) 13,61
Other congenital anomalies	697 (69,9) 54,10	697 (72,7) 54,20	670 (70,1) 52,81	688 (70,6) 55,10	631 (68,6) 49,07	729 (68,0) 56,26	99 (55,6) 69,28	677 (70,4) 53,05

& Data not closed.

* Prevalence for every 10,000 live births.

Figure 2. Microcephaly in children born alive in the State of Ceará, Brazil.

common, especially in the joints of lower limbs such as hips, knees and ankles, but also to a lesser degree on the shoulders, elbows and wrists. Some children had dysphagia, which can lead to death from aspiration pneumonia.

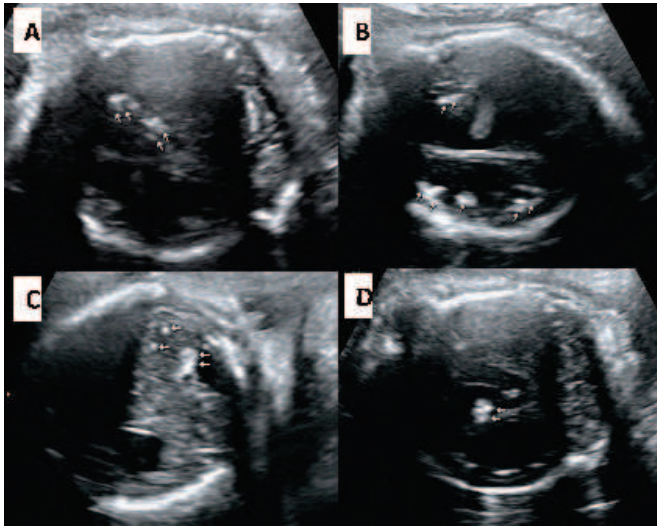
From a neuroradiological point of view, the most frequent findings are: predominantly subcortical cerebral calcifications but also being found in the nuclei of the base. Such calcifications often appear almost contiguous with if they were bands. Reduction of cortical thickness and

also important subcortical with the consequent ventricular dilatations ex-vacuum and subarachnoid space. It has also been shown compatible with polymicrogyria, cortical pattern characterized by excessive number of small turns separated by shallow grooves. This formation is developed between the 18th and 27th gestational weeks due to imbalance of growth between the supra and infranugular layers. Was also found encasement of the sutures of the posterior bones of the skull.

Ultra-sonographic findings of pregnant women and fetuses infected with ZIKA

No fetal injury notification was carried out in the first quarter, as reported by Oliveira.¹¹ Among symptomatic women: fever, itching or rash were reported mainly in the first trimester of pregnancy. However, about one-third of pregnant women did not refer to this clinical picture. The main fetal anatomic changes described were microcephaly - light (head circumference 2 to 3 standard deviations below the mean for gestational age) or severe (smaller head circumference than 3 standard deviations below the mean for gestational age); cerebral calcifications periventricular or parenchymal and cerebellum; Intraocular calcifications, thymus and liver; dilation of the lateral ventricles, enlargement of the posterior fossa and increased subarachnoid space (Figure 3).

Figure 3. Ultrasonographic findings in fetuses supposedly infected by ZIKV. (A) and (B) scattered calcifications by cerebral parenchyma associated with ventriculomegaly. (C) Calcifications of the cerebellum associated with enlargement of the posterior fossa. (D) Calcifications of thalamus.



Among our sample, we also find fetal growth restriction, arthrogryposis, clubfoot, hepatomegaly, calcification of the aortic and mitral valves, hyperflexion of the fingers, nuchal fold thickening, oligohydramnios and polyhydramnios. In the cases that it was possible to perform the Doppler in the umbilical artery and fetal vessels (middle cerebral artery) all were normal. There has been described a case of placental insufficiency in cases of fetal growth restriction or oligohydramnios.

Description and image of the neurological findings

When it was possible a complete neurological evaluation the neurological clinical spectrum ranged from normal development to neurological changes, being more frequent: hyperexcitability with jolts to stimuli, uncontrollable crying, irritability, exacerbated Moro reflex and tremors in the extremities; early pyramidal signs such as hyperreflexia, decreased strength and stiffness in spastic limbs; extrapyramidal signs as appendicular dystonia rest and action as well as tremors.

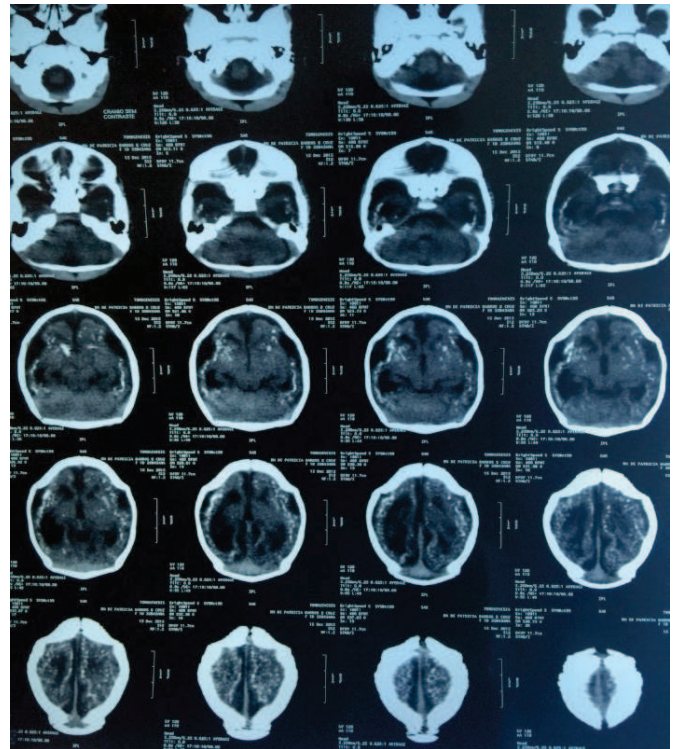
The presence of arthrogryposis was common among patients, especially in the joints of the lower limbs such as hips, knees and ankles and to a lesser extent on the shoulders, elbows and wrists.

Despite the severe brain damage found in the majority of patients evaluated, the incidence of convulsions has been very uncommon to date, as well as electroencephalographic changes.

The most common neuroradiologic aspects found there were predominantly pericortical cerebral calcifications, but also could be found in the basal ganglia and periventricular. These calcifications often present themselves almost contiguously as if they were bands. Cortical or subcortical atrophy are

usually important with consequent ventricular dilatation former vacuum and subarachnoid space. It was also frequently found brain with bump the sutures of the posterior skull bone (Figure 4).

Figure 4. Cranial tomography image without contrast. Findings: Pericortical calcifications, cortico-subcortical atrophy with ex-ventricular dilation and subarachnoid space. Simplification of turns.



CONCLUSIONS

We report the occurrence and 317 cases of microcephaly in the State of Ceará, Northeast Brazil. In addition to impairment of the cephalic perimeter, other associated malformations, such as arthrogryposis, hyperexcitability, irritability with strong and frequent crying were detected. 28 deaths were confirmed. In our outbreak we detected the main clinical signs described in the world literature.¹² In milder forms we have children who were born with a normal head circumference and few or no orthopedic deformity.¹³ The microcephaly phenotype caused by zika virus is different from other congenital conditions. The infection in the prenatal period is a new teratogen reported. There is a predominance of neurological impairment, in which neuroimaging plays a crucial role in confirming the clinical suspicion of Congenital Zika Syndrome.¹⁴

Thus, a great challenge for the public health of Brazil and in the world is established. Challenges ranging from the discovery and confirmation of the potential forms of transmission of the disease, through timely diagnosis, appropriate treatment and management of children, rehabilitation of children with sequelae, psychological support for families and production of vaccines.

REFERENCES

1. Heukelbach J, Alencar CH, Kelvin AA, De Oliveira WK, Pamplona de Góes Cavalcanti L. Zika virus outbreak in Brazil. *J Infect Dev Ctries*. 2016;10(2):116-20.
2. Campos GS, Bandeira AC, Sardi SI (2015) Zika virus outbreak, Bahia, Brazil. *Emerg Infect Dis*. 2015;21(10):1885-6.
3. Cardoso CW, Paploski IA, Kikuti M, Rodrigues MS, Silva MM, Campos GS, et al. Outbreak of exanthematous illness associated with Zika, chikungunya, and dengue viruses, Salvador, Brazil. *Emerg Infect Dis*. 2015;21(12):2274-6.
4. Zanluca C, Melo VC, Mosimann AL, Santos GI, Santos CN, Luz K. First report of autochthonous transmission of Zika virus in Brazil. *Mem Inst Oswaldo Cruz*. 2015;110(4):569-72.
5. Kleber de Oliveira W, Cortez-Escalante J, De Oliveira WT, do Carmo GM, Henriques CM, Coelho GE, et al. Increase in reported prevalence of microcephaly in infants born to women living in areas with confirmed Zika virus transmission during the first trimester of pregnancy - Brazil, 2015. *MMWR Morb Mortal Wkly Rep*. 2016;65(9):242-7.
6. Brasil. Ministério da Saúde. Informe epidemiológico: Monitoramento dos casos de microcefalia no Brasil [Internet]. Brasília; 2016 [cited 2016 Mar 31]. Available from: <http://portalsaude.saude.gov.br/images/pdf/2016/marco/30/COES-Microcefalias---Informe-Epidemiol--gico-19--SE-12-2016--29mar2016--08h50.pdf>
7. Rasmussen SA, Jamieson DJ, Honein MA, Peterson LR. Zika virus and birth defects - reviewing the evidence for causality. *N Engl J Med*. 2016;374(20):1981-7.
8. Brasil P, Pereira JP Jr, Raja Gabaglia C, Ribeiro Nogueira RM, Damasceno L, Wakimoto M, et al. Zika virus infection in pregnant women in Rio de Janeiro - preliminary report. *N Engl J Med*. 2016;375(24):2321-34.
9. World Health Organization. Assessment of infants with microcephaly in the context of Zika virus-Interim Guidance-4 March 2016 [Internet]. Geneva; 2016 [cited 2016 Mar 31]. Available from: http://apps.who.int/iris/bitstream/10665/204475/1/WHO_ZIKV_MOC_16.3_eng.pdf?ua=1
10. Secretaria de Saúde do Estado do Ceará. Protocolo de vigilância e resposta à ocorrência de microcefalia e malformações congênitas relacionadas a infecções perinatais [Internet]. Fortaleza; 2016 [cited 2016 Abr 20]. Available from: <http://www.saude.ce.gov.br/index.php/protocolos-de-tratamento?download=2285%3Apr otocolo-de-vigilancia-e-resposta-a-ocorrencia-de-microcefalia-e-malformacoes-congenitas-relacionadas-a-infeccoes-perinatais> Portuguese.
11. Oliveira Melo AS, Malinger G, Ximenes R, Szejnfeld PO, Alves Sampaio S, Bispo de Filippis AM. Zika virus intrauterine infection causes fetal brain abnormality and microcephaly: tip of the iceberg? *Ultrasound Obstet Gynecol*. 2016;47(1):6-7.
12. Moore CA, Staples JE, Dobyns WB, Pessoa A, Ventura CV, Fonseca EB, et al. Characterizing the pattern of anomalies in congenital Zika syndrome for pediatric clinicians. *JAMA Pediatr*. 2017;171(3):288-95.
13. Van der Linden V, Pessoa A, Dobyns W, Barkovich AJ, van der Linden H Jr, Rolim EL Filho, et al. Description of 13 Infants Born During October 2015-January 2016 With Congenital Zika Virus Infection Without Microcephaly at Birth - Brazil. *MMWR Morb Mortal Wkly Rep*. 2016;65(47):1343-48.
14. Ribeiro EM, Lopes TF, Kerbage SC, Pessoa AL, Cavalcanti LP. From the perception of a cluster of cases of children with microcephaly to congenital Zika syndrome in Brazil: the lessons we have learned and the challenges that lie ahead of us. *Journal of Venomous Animals and Toxins including Tropical Diseases*. *J Venom Anim Toxins Incl Trop Dis*. 2017;23:15.

Como citar:

Cavalcanti LP, Ribeiro EM, Pessoa AL, Carvalho FH, Martins M Neto, Araújo FM, et al. Microcephaly in Infants, Ceará State, Brazil, 2015-2016. *Rev Med UFC*. 2017 jan-abr;57(1):30-35.

Estado da arte da nosologia psiquiátrica: RDoC em debate

State of the art of psychiatric nosology: RDoC in debate

Caio de Aguiar Maia¹. Eugênio de Moura Campos².

1 Médico, discente do curso de Residência Médica em Psiquiatria do Hospital Universitário Walter Cantídio (HUWC), Universidade Federal do Ceará (UFC), Fortaleza, Ceará, Brasil. 2 Doutor em Farmacologia pela Universidade Federal do Ceará (UFC), Professor Adjunto da Universidade Federal do Ceará, Fortaleza, Ceará, Brasil.

RESUMO

Desde o lançamento do Research Domain Criteria (RDoC) pelo National Institute of Mental Health (NIMH) em 2009 o debate relacionado aos modelos de classificação dos transtornos mentais intensificou-se. A decepção diante dos insucessos parciais dos modelos até então utilizados motivou as lideranças do NIMH a propor um modelo alternativo que incluísse os avanços que a neurociência produziu nas últimas décadas, apontando para a necessidade de dar ênfase em uma psiquiatria translacional. A recepção dessa proposta entre pesquisadores e estudiosos no assunto foi bastante variada, mas de grande relevância para compreender o rumo que a psiquiatria está seguindo. Para a realização desse estudo foi feita pesquisa na base de dados do PubMed em busca de artigos em que se discute o RDoC. As publicações consistem em artigos originais, comentários em fóruns e editoriais de revistas científicas. Críticas negativas, de incentivo e sugestões foram igualmente apreciadas e tiveram a mesma relevância para esse estudo. A discordância entre os que se pronunciam se dá tanto no âmbito filosófico quanto prático, com análises de aspectos conceituais, metodológicos e de seu alcance e importância. O momento atual ainda é de muitas dúvidas e esperança em relação aos resultados que o RDoC promete entregar a longo e médio prazo.

Palavras-chave: Transtornos mentais. Classificação. Diagnóstico.

ABSTRACT

Since the launch of Research Domain Criteria (RDOC) by National Institute of Mental Health (NIMH) in 2009 the debate related to mental disorders classification models has intensified. The disappointment in the face of partial failures of hitherto models used motivated the NIMH leaders to propose an alternative model that included the advances that neuroscience has produced in recent decades, pointing to the need to give emphasis on translational psychiatry. The acceptance of this proposal between researchers and scholars on the subject was quite varied, but of great importance to understand the direction that psychiatry is following. To carry out this study a research on PubMed database was made in quest for articles which discusses the RDOC. The publications consist of original articles, commentaries in forums and scientific journals editorials. Negative criticism, encouragement and suggestions were equally valued and had the same relevance to this study. The disagreement between those who speak out occurs in a philosophical and practical scope, with analysis of conceptual, methodological aspects and its reach and importance. The present moment is still of many doubts and hopes about the results that the RDOC promises to deliver at long and medium term.

Keywords: Mental disorders. Classification. Diagnosis.

Autor correspondente: Caio de Aguiar Maia, Rua Capitão Francisco Pedro, 1269, Rodolfo Teófilo, Fortaleza, Ceará. CEP: 60430-372. Telefone: +55 85 3433-2568. E-mail: caioamce@gmail.com

Conflito de interesses: Não há qualquer conflito de interesses por parte de qualquer um dos autores.
Recebido em: 17 Mar 2016; Revisado em: 05 Dez 2016; Aceito em: 05 Dez 2016.

INTRODUÇÃO

O CISMA NA PSIQUIATRIA

A psiquiatria vive atualmente um período de “ciência extraordinária” como descrito por Thomas Kuhn se referindo a uma situação onde metodologias são debatidas, análises filosóficas e históricas parecem ter relevância maior que a habitual e problemas de validação têm um peso maior.¹ Essas questões vêm ganhando força desde o início do presente século nas conferências para revisão e atualização do Diagnostic and Statistical Manual of Mental Disorders (DSM)-IV, mas ganhou novo impulso após o diretor do National Institute of Mental Health (NIMH) Thomas Insel publicar em seu blog oficial que pretendia distanciar-se do DSM para tentar alçar a Psiquiatria a chamada “medicina de precisão”.²

Seguiu-se debate rico e caloroso acerca do novo projeto lançado pelo NIMH, chamado Research Domain Criteria (RDoC), que nasceu de necessidade de implementação da estratégia 1.4 do Plano de Estratégias do NIMH de 2008 (p. 17): “Desenvolver, para propósito de pesquisa, novas formas de classificação de transtornos mentais baseadas em dimensões comportamentais e aferições neurobiológicas.”³

Em comentário inaugural publicado em 2010 no *American Journal of Psychiatry*, Insel et al.⁴ expõem as razões que justificam a busca por um novo modelo que oriente as novas pesquisas. Pretende convencer o meio científico da necessidade de redirecionamento de seus esforços para traduzir a grande quantidade de dados científicos produzidos pela neurociência nos últimos anos em benefício real na prática clínica.

O advento dessa proposta de mudança de paradigma não veio sem lançar severas críticas ao modelo categórico atualmente difundido e amplamente utilizado na prática clínica em todo o mundo. Na publicação de seu blog oficial na internet, Insel afirma que os pacientes com transtornos mentais merecem mais (do que se tem hoje) e compara o DSM a um dicionário, com sua função de criar um conjunto de termos e definições básicas dos mesmos. Aponta para o avanço promovido pelo modelo categorial em consolidar confiabilidade ao diagnóstico psiquiátrico, garantindo que os clínicos trabalhem com um padrão razoavelmente previsível e sólido para apoiar suas decisões. No entanto, ressalta o grande fracasso desse investimento: a validade do diagnóstico. Críticas negativas em relação ao fraco potencial de validação do DSM não são novidades e são apontadas por vários estudiosos, ainda que esta não seja posição unânime.²

Foi a partir de um esforço no sentido de conceder confiabilidade e validade ao diagnóstico psiquiátrico que o DSM foi gerado. Ainda na década de 1970 Eli Robins e seus colaboradores propuseram cinco critérios que deveriam servir de orientação para se atingir tais objetivos (descrição clínica, testes de laboratório, delimitações, estudos de seguimento e dados de família).^{5,6} Do debate subsequente foi gerado o então inovador DSM-III, que foi readequado e atualizado sucessivas vezes até a atual versão, denominada DSM-5.

Os apoiadores da nova iniciativa lamentam que os objetivos inicialmente propostos pelo modelo categórico não tenham sido atingidos em sua totalidade e apontam as possíveis causas do fracasso. Assume-se que o modelo atual, baseado em sinais e sintomas e não em endofenótipos, não é suficiente para alcançar os verdadeiros mecanismos das disfunções nos transtornos mentais. Em consequência, por não observar as supostas peculiaridades de cada entidade nosológica, as atuais categorias englobariam condições distintas sob o mesmo rótulo, restringindo as opções terapêuticas disponíveis. Em um dos diversos exemplos usados para ilustrar seus argumentos, Cuthbert e Insel⁷ citam uma nova droga aprovada pelo Federal Drug Administration (FDA) para tratar pacientes com fibrose cística que é eficaz apenas em pacientes que têm uma mutação específica em um determinado gene, o que representa apenas 4% dos portadores de fibrose cística.

Outro importante ponto de descontentamento frequentemente levantado é o fato do manual recém lançado não contemplar os dados produzidos pelas ciências básicas nas últimas décadas. Avanços alcançados pela genética, neurociência e ciência comportamental não foram adequadamente traduzidos e incorporados para a prática clínica atual e trouxeram poucos benefícios aos pacientes.⁸⁻¹¹

Na defesa de seus argumentos, Cuthbert e Insel⁷ apontam ainda que as categorias construídas ao longo do tempo e que hoje fazem parte dos modelos categóricos não só têm fraca associação com a realidade como também são importantes motivos pelos quais os investimentos em busca de novos tratamentos não trouxeram os resultados esperados. Para esclarecer essa posição cita uma passagem de um artigo produzido por pesquisadores de indústrias farmacêuticas em que ressaltam que uma das razões pela baixa taxa de resposta de algumas medicações são decorrentes do agrupamento artificial de síndromes heterogêneas com mecanismos patofisiológicos distintos em um único transtorno.

Desde o lançamento do programa em 2009 até o momento, diversos pesquisadores e interessados no assunto se pronunciaram. Algumas opiniões encorajando o desenvolvimento do projeto, assim como sugestões para aumentar as chances de atingir os objetivos se misturam a críticas moderadas e radicais que abordam problemas conceituais e metodológicos do mesmo. Nos últimos dois anos, o debate intensificou e o fórum da edição de Fevereiro de 2014 do jornal *World Psychiatry* foi dedicado ao tema.

METODOLOGIA

Este estudo é uma revisão literária dos artigos, comentários e editoriais lançados em publicações científicas e que estejam diretamente relacionados ao projeto Research Domain Criteria (RDoC). Tem como objetivo fazer um balanço do estado atual do debate relacionado ao tema, que tem grande impacto na nosologia psiquiátrica e no futuro da psiquiatria. Trata-se de um artigo qualitativo do tipo “Estado da Arte”.

Foram selecionados trabalhos considerados relevantes e de interesse pelos autores, obtidos através de busca das publicações da literatura científica, no período de janeiro 2008 a dezembro de 2014, nos idiomas inglês e português, estando disponível em formato de artigo, editorial ou comentário, indexado na base de dados do PubMed, acessado através do sítio www.pubmed.com.

Para a busca dos artigos, foram utilizadas três palavras chaves – “RDoC”, “Research Domain Criteria” e “psychiatric diagnosis” sendo utilizadas todas as combinações possíveis, com os recursos disponibilizados pelos operadores booleanos AND e OR.

Seguiram-se leituras repetidas e elaboração de fichamentos dos trabalhos selecionados, na busca por concretizar uma síntese geral e conclusiva das produções científicas publicadas nos últimos anos que abordam o RDoC como tema principal.

DESENVOLVIMENTO

A MATRIZ RDOC

O RDoC é um projeto que intenciona a criação de uma *framework* para orientar pesquisas científicas, principalmente na área da genética e neurociência, que, em última instância, orientará novos modelos de classificação.

O projeto tem raízes em outra iniciativa do NIMH chamado MATRICS (Measurement and Treatment Research to Improve Cognition in Schizophrenia), que objetivava desenvolver uma bateria de testes para medir e quantificar cognição em esquizofrenia e desenvolver guidelines para desenhos de estudos que investigassem medicações que melhorassem a performance cognitiva baseado num consenso entre indústria farmacêutica, meio acadêmico, NIMH e FDA.¹⁰

O RDoC torna-se bem maior que seu predecessor à medida que busca alcançar todas as dimensões do comportamento humano, e não exclusivamente a cognição. Promovida pelo

NIMH, uma série de workshops entre estudiosos no assunto modelaram a estrutura básica que norteia o projeto. O consenso atingido delimita cinco dimensões básicas da natureza humana: cognição, sistemas de valência negativa, sistemas de valência positiva, sistemas para processamento social e sistemas de regulação/vigilância. Essas dimensões por sua vez são subdivididas em construtos como “ameaça sustentada”, “resposta inicial a recompensa” ou “memória de trabalho”, que se relacionam intimamente a dados sólidos relacionados a circuitaria cerebral, genética e biologia molecular.³

As dimensões básicas e os construtos não são arbitrariamente definidos, mas assumidos a partir de representações de circuitos cerebrais correspondentes bem definidos e particularmente relevantes à psicopatologia. São as funções cerebrais mais primárias e fundamentais, resultado da evolução do cérebro humano materializado no padrão de circuitos na espécie humana.

Sistemas de valência negativa são responsáveis por respostas a situações aversivas ou contextos de medo, ansiedade e perda, enquanto sistemas de valência positiva são responsáveis por respostas a situações motivacionais positivas como busca por recompensa. Sistemas regulatórios são responsáveis pela ativação de sistemas neurais que regulam a homeostase, equilíbrio energético e o sono. Sistema de processamento social mediam respostas nas relações interpessoais através da identificação e interpretação das ações do outro. Por último, os sistemas cognitivos são responsáveis por inúmeros processos cognitivos, como atenção, percepção, linguagem, memória de trabalho e outros.

Os construtos e dimensões são dispostos de modo a serem estudados a partir de diversas “unidades de análise”, sendo dada ênfase a circuitos cerebrais, onde se propõe aferir e precisar a atividade desses circuitos através de neuroimagem e outros recursos tecnológicos disponíveis. As demais unidades de análise são: genes, moléculas, células, fisiologia, comportamento, auto relatos (Quadro 1).

Quadro 1. Matriz RDoC.

Domínios/construtos	Unidades de análise							
	Genes	Moléculas	Células	Circuitos	Fisiologia	Comportamento	Auto relato	Paradigmas
Sistemas de valência negativa								
Ameaça ativa (medo)								
Ameaça potencial (ansiedade)								
Ameaça sustentada								
Perda								
Frustração de não-recompensa								
Sistemas de valência positiva								
Motivação e atitude								

Continua

Conclusão

Domínios/construtos	Unidades de análise							
	Genes	Moléculas	Células	Circuitos	Fisiologia	Comportamento	Auto relato	Paradigmas
Responsividade inicial a recompensa								
Responsividade sustentada a recompensa								
Aprendizado de recompensa								
Hábito								
Sistemas cognitivos								
Atenção								
Percepção								
Memória de trabalho								
Memória declarativa								
Comportamento verbal								
Controle cognitivo								
Sistemas para processamento social								
Imitação, Teoria da Mente								
Dominância social								
Identificação de expressão facial								
Ansiedade de separação/apego								
Áreas de auto-representação								
Sistemas regulatórios/vigilância								
Vigilância e regulação								
Atividade em estado de repouso								

Disponível em: <https://www.ncbi.nlm.nih.gov/pmc/articles/PMC3341647/pdf/DialoguesClinNeurosci-14-29.pdf>

A classificação proposta pelo RDoC se sustenta em três posições: primeiramente, conceitualiza que doenças mentais são transtornos do cérebro. Argumenta que estas diferem dos transtornos neurológicos por apresentarem lesões não identificáveis, mas assumidas como disfunções da circuitaria cerebral. Segundo, assume que essas disfunções nos circuitos cerebrais podem ser identificadas por ferramentas da neurociência clínica, como eletrofisiologia, neuroimagem funcional e novos métodos para quantificação de conexões *in vivo*. Por último, o RDoC afirma que os dados obtidos pela genética e pela neurociência vão fornecer bioassinaturas que podem ampliar os sinais e sintomas dos transtornos facilitando assim o manejo clínico dos mesmos.

Através desse novo modelo dimensional pretende-se ainda analisar o construto em todo seu espectro, do normal ao anormal, além de mensurar e metrificar para identificar pontos críticos que determinariam a transição para uma patologia mais severa. Essa postura é contrária ao modelo categorial corrente baseado em sintomas em que determinado comportamento

é tido como normal ou anormal, em uma limitada escala binária, denotando qualidade diferente do normal a sintomas apresentados pelos portadores de transtornos mentais.⁷

CRÍTICAS AO RDOC

O problema da validação

Logo após pontuar que a fraqueza do DSM (e demais sistemas de classificação baseado em sintomas) é a falta de validade, Insel² sugere que esse objetivo pode e deve ser atingido com ajuda de métodos de aferição desenvolvido em laboratórios, como em outras áreas da medicina.

Diferentemente de nossas definições de isquemia miocárdica, linfoma ou Síndrome de Imunodeficiência Adquirida (SIDA), os diagnósticos do DSM são baseados em um consenso sobre agrupamentos de sintomas, sem nenhuma verificação laboratorial objetiva. No resto da medicina, isto seria o equivalente a criar sistemas diagnósticos baseados na natureza da dor no peito ou na qualidade da febre.

Sisti et al.¹² refutam a ideia de que a validade só pode ser atingida através da prática reducionista baseada em uma teoria naturalista de saúde-doença e ressaltam que essa suposição surge de um pressuposto filosófico em que valores e objetividade são incompatíveis. Essa linha de raciocínio advoga que para alcançar a realidade com o máximo de fidelidade é necessário minimizar ou até anular os valores, refletindo assim o mundo externo independente do observador. No entanto, valores são intrínsecos à prática médica e estão presentes em sua hermenêutica ao se interpretar e classificar sintomas, sofrimentos e experiências humanas diversas.^{12,13}

O artigo em questão ainda ressalta que até mesmo os construtos definidos pelo RDoC como passíveis de investigação não são livres de valores. Decidir quais construtos são válidos e quais merecem ser desprezados é um exercício que não foge à influência normativa. Sartorius lembra que os construtos foram estabelecidos nos workshops promovidos pelo NIMH com um seletivo grupo de estudiosos e questiona se os construtos seriam os mesmos caso os participantes dos workshops fossem substituídos.¹⁴

Em uma análise mais filosófica, James Phillips¹⁵ levanta questionamentos acerca da capacidade do RDoC de alcançar a validade que se promete através de um modelo estritamente biomédico.

Em sua reflexão cita dois tipos diferentes de validade, classificando-os como forte e fraco e diferenciando a validade síndrômica desenvolvida por Kendell e Jablensky, onde determinado construto ou síndrome é válido ou não válido a partir de um critério específico (zona de raridade) reformulado a partir de um dos critérios de Guze e Robins (delimitação), da validade síndrômica proposta pelo DSM Guidelines onde os demais critérios de Guze e Robins são utilizados com maior flexibilidade e, dessa forma, atinge-se uma validade parcial, ainda que fraca. O RDoC almeja substituir a validade síndrômica fraca não pela validade síndrômica forte, mas pela validade fundamental e pretende alcançar tal feito preenchendo o critério de Guze/Robins que se refere a “testes de laboratório”, reforçando o teor biomédico do projeto.

No entanto, ressalta que a história da psiquiatria é marcada por várias notas promissórias não resgatadas e que o RDoC, com os atuais elementos constituintes, representaria mais outra nota promissória, de forma que, no momento, não está em posição de substituir a validade síndrômica fraca como padrão de validade.

Ainda na mesma linha de raciocínio, acusa a complexidade do diagnóstico psiquiátrico como causa da dificuldade de se atingir validade e aponta o caráter exclusivamente biomédico proposto pelo RDoC como importante limitação para atingir este objetivo. Ao buscar relacionar todo e qualquer transtorno a um evento neurobiológico que possa ser aferido e quantificado, esse modelo anula fenômenos psicológicos que podem não ter qualquer correspondente a esse nível.

Como solução para diminuir os impasses relacionados ao

diagnóstico psiquiátrico, propõe uma expansão do modelo biomédico acrescentando fatores psicológicos aos outros cinco critérios de Guze/Robins. Entende que essa proposta não é suficiente para se atingir a validade fundamental, mas certamente deixaria os atuais manuais mais úteis para clínicos com maior orientação psicológica.¹⁶

A excepcionalidade humana e a subjetividade

Uma crítica recorrente em relação ao RDoC diz respeito à pobreza com que se avalia a subjetividade das experiências humanas. As referências à condição ordinária de animal do Homem são realçadas em uma passagem de um texto de Cuthbert: a surpreendente conservação de genes, neurotransmissores e comportamentos através da evolução - até mesmo em modelos animais como moscas da fruta e o peixe-zebra, quanto mais espécies de mamíferos de roedores e primatas.¹⁷

Kirmayer e Cafra¹⁸ ressaltam o caráter de negação ao excepcionalismo humano e afirmam ser um erro acreditar na estabilidade e similaridade de sistemas neurais funcionando no contexto de diferentes formas de psicopatologia, ressaltando que até mesmo entre populações culturalmente distintas e até indivíduos distintos podem ter grandes variações de um dado circuito ou até uma alteração da função do circuito em razão de uma organização comportamental mais ampla. Como exemplo, a forma como uma pessoa com autismo ou esquizofrenia se apresenta a uma avaliação de ressonância magnética funcional (RMf) pode ser marcadamente diferente de uma pessoa sem essa condição, dificultando ou até impedindo a análise e interpretação das diferenças observadas.¹⁸

Parnas¹⁹ ressalta que o objeto da psiquiatria é a alteração da experiência, expressão e existência do paciente associado a sofrimento de si mesmo ou de outro e que o psiquiatra trata a pessoa, e não o circuito cerebral. Portanto, a psiquiatria nunca vai prescindir de uma abordagem fenomenológica na qual a avaliação mais detalhada do funcionamento cerebral só será necessária quando for relevante do ponto de vista clínico.

Ainda na mesma linha de raciocínio, concorda com os críticos do DSM quanto à falta de progresso dessa estratégia, mas atribui uma causa distinta. Acredita que o insucesso não se dá pela abordagem voltada a fenótipos, como os proponentes do RDoC advogam, mas à natureza concreta e superficial do DSM. Ressalta que a classificação operacional que orienta o manual é simplista e avessa à subjetividade, privando a avaliação de uma abordagem mais fenomenológica e rica. Como exemplo, cita fenômenos marcadamente heterogêneos como alucinações auditivas que em um modelo operacional são materializadas como um fenótipo homogêneo, o que enfraquece o poder da pesquisa empírica.¹⁹

Em vez disso, os diagnósticos, baseados em “contagem de sintomas” e negligenciando as estruturas gestálticas dos transtornos mentais, resultaram em comorbidades que não fazem sentido, limites diagnósticos arbitrários e considerações dimensionais restritas.

Conclui o raciocínio legitimando o RDoC como programa de pesquisa neurocientífico, mas perigoso se for recebido como um novo paradigma totalitário para a psiquiatria, com consequências mais graves que a reificação de conceitos abstratos tão criticados pelo RDoC.¹⁹

Para esse impasse, Fulford²⁰ sugere que sejam consideradas outras abordagens fenomenológicas que não a descritiva, como por exemplo a fenomenologia naturalista, que por ter estreitas relações tanto com a filosofia fenomenológica quanto com a neurociência, seria uma ponte natural que ajudaria a vencer os obstáculos.²⁰

Aposta calculada

Lilienfeld considera que investir recursos no RDoC pode ser considerada uma aposta calculada. Ressalta que os massivos investimentos sob a égide do DSM resultaram em poucos avanços na redução da morbidade e mortalidade dos principais transtornos psiquiátricos. Acredita que ainda que o RDoC se revele um fracasso, é improvável que o conhecimento adquirido através desse esforço seja nulo, já que pode contribuir imensamente para novos insights acerca da etiologia dos transtornos mentais.

Lembra ainda que uma das maiores falhas do DSM foi assumir como verdadeiro conceitos que careciam de dados para sua confirmação. Acredita que o sucesso do RDoC depende do reconhecimento das limitações do método e que uma atitude humilde é essencial para obtenção dos objetivos.

Repercussão mundial

Considerando o caráter vanguardista e de liderança assumido pelo Estados Unidos na área da psiquiatria no século XX, alguns estudiosos dedicaram sua atenção para tentar prever e analisar a repercussão e a aceitação de outros países em relação ao rumo que o NIMH pretende tomar.

Um editorial da principal publicação psiquiátrica da Escandinávia onde 10% dos trabalhos publicados são provenientes de pesquisadores e institutos de pesquisa estadunidenses infere que, até certo ponto, o processo de globalização do RDoC já está acontecendo, apesar dos pareceres desfavoráveis por parte de diversos pesquisadores em todo mundo.²¹

O programa de financiamento de pesquisa “Personalising Health and Care 2014-2015” da Horizon 2020 European Commission Framework Programme for Research and Innovation, com orçamento previsto de € 306 mi para fomentar pesquisas em saúde, compartilha importantes semelhanças com o RDoC, como a declarada intenção de pesquisar os mecanismos das doenças e suas relações em comorbidades.²²

Com opinião dissonante do editorial citado acima, Phillips¹⁵ acredita que a iniciativa do RDoC não tem apelo para o restante do mundo, que tem suas atenções voltadas prioritariamente para resoluções de problemas de natureza clínica e

administrativa que limitam o acesso à saúde de qualidade a paciente com transtornos mentais. Ressalta ainda que a agenda do RDoC que aspira resultados a longo prazo e que pode vir a ser decepcionante vai distanciar o NIMH da preocupação dos profissionais e gestores em saúde mental, principalmente em países menos desenvolvidos. Continua defendendo seu ponto de vista argumentando que, como o atual cenário econômico mundial onde países menos desenvolvidos aumentaram o financiamento em pesquisa, inevitavelmente a contribuição do NIMH para pesquisa de saúde mental no mundo será relativamente menor, resultando em uma liderança mundial cada vez mais multipolar.¹⁵

Até o momento não há no Brasil uma clara definição do rumo que as instituições fomentadoras de pesquisa irão direcionar seus recursos. A discussão acerca do tema no cenário nacional é mínima e há escassez de informações a respeito do posicionamento de pesquisadores, instituições e formadores de opinião. Zorzaneli *et al.* assumem uma posição cética em relação à iniciativa do NIMH e demonstram preocupação com o abandono da tradição psicopatológica em favor de uma clínica sem experiência ou uma psiquiatria sem psique.²³

Com uma postura mais confiante, Nardi *et al.*²⁴ lembram que o DSM e o RDoC não se opõem, mas são caminhos distintos que a psiquiatria pode seguir para aprimorar o diagnóstico. Ressalta o papel fundamental da pesquisa como meio para obtenção de dados que virão a ser a base para ajudar pessoas com transtornos mentais.²⁴

CONSIDERAÇÕES FINAIS

Na exposição dos conceitos do RDoC seus idealizadores frisaram o caráter incompleto do projeto, ressaltando a necessidade de readequações e correções através de colaborações, sugestões e até mesmo de novos dados produzidos pelas pesquisas orientadas pela iniciativa. De forma análoga, pode-se afirmar que o debate relacionado à implementação do projeto, suas repercussões e críticas ainda continua muito ativo, com um aumento significativo do número de publicações voltadas ao tema nos últimos dois anos.

Artigos enaltecendo e incentivando o projeto se misturam a outros com sugestões e críticas negativas das mais variadas em um fórum permanente. A afirmação de Cuthbert e Insel⁷ sugerem um tom ameno entre os debatedores: entretanto, as discussões entre os autores do DSM-5, as revisões da Classificação Internacional de Doenças (CID-11) e do RDoC da NIMH têm sido, desde o início, cordiais e marcadas por um consenso geral sobre a ênfase relativa de cada sistema e sobre seu interesse compartilhado.⁷

No entanto, Allen Frances²⁵ evidencia uma face diferente e mais intensa entre as partes discordantes: um provocante e amplamente divulgado comunicado à imprensa foi feito apenas três semanas antes da publicação do DSM-5. A NIMH explicitamente descartou todos os diagnósticos psiquiátricos existentes e ofereceu a abordagem do RDoC, com base biológica, como melhor alternativa. Esta insensata promessa

sobre o futuro ignorou de forma inconsequente as importantes lições do passado e as necessidades flagrantes de nossos pacientes no presente.

Ainda assim, desde o lançamento oficial do RDoC, alguns consensos foram atingidos e, segundo Lilienfeld, até mesmo os mais fervorosos defensores do DSM concordam que este não atingiu as expectativas que lhe foram atribuídas à época de seu lançamento.⁹ Da mesma forma, a maior parte dos críticos do RDoC concebem o projeto como válido e aceitável sob determinados aspectos, fazendo alertas em relação ao caráter

REFERÊNCIAS

- Zachar P, Jablensky A. *Alternative perspectives on psychiatric validation*. New York: Oxford University Press; 2015.
- Insel TR. *Transforming Diagnosis* [Internet]. Bethesda (MD): National Institute of Mental Health; 2013 [acesso em: 24 fev 2015]. Disponível em: <http://www.nimh.nih.gov/about/director/2013/transforming-diagnosis.shtml>
- National Institute of Mental Health. *Strategic Plan*. US: Department of Health and Human Services - NIH publication; 2008 [acesso em: 24 fev 2015]. Disponível em: <http://www.nimh.nih.gov/about/strategic-planning-reports/index.shtml>
- Insel T, Cuthbert B, Garvey M, Heinssen R, Pine DS, Quinn K, et al. Research domain criteria (RDoC): toward a new classification framework for research on mental disorders. *Am J Psychiatry*. 2010;167(7):748-51.
- Goodwin D, Guze S. *Psychiatric Diagnosis*. New York: Oxford University Press; 1974.
- Robins E, Guze SB. Establishment of diagnostic validity in psychiatric illness: its application to schizophrenia. *Am J Psychiatry*. 1970;126(7):983-7.
- Cuthbert BN, Insel TR. Toward the future of psychiatric diagnosis: the seven pillars of RDoC. *BMC Med*. 2013;11(126):1-8.
- Keshavan MS, Ongur D. The journey from RDC/DSM diagnoses toward RDoC dimensions. *World Psychiatry*. 2014;13(1):44-6.
- Lilienfeld SO. The Research Domain Criteria (RDoC): an analysis of methodological and conceptual challenges. *Behav Res Ther*. 2014;62:129-39.
- Morris SE, Cuthbert BN. Research Domain Criteria: cognitive systems, neural circuits, and dimensions of behavior. *Dialogues Clin Neurosci*. 2012;14(1):29-37.
- Tamminga CA. Approaching human neuroscience for disease understanding. *World Psychiatry*. 2014;13(1):41-3.
- Sisti D, Young M, Caplan A. Defining mental illnesses: can values and objectivity get along? *BMC Psychiatry*. 2013;13(346):1-4.
- Sadler JZ, Agich GJ. Diseases, functions, values and prioritário que o NIMH concedeu à iniciativa e pedindo cautela com as promessas até então reveladas.
- Trata-se de um momento de grandes questionamentos em relação ao futuro da psiquiatria, marcado por um ambiente de uma intrigante amálgama de esperança e ceticismo. Se faz necessário que o debate continue com respeito e entendimento entre as diferentes perspectivas para se construir pontes sólidas entre pesquisadores, clínicos e gestores em saúde mental, onde o maior beneficiado seja o paciente com transtorno mental.
- psychiatric classification. *Philosophy, Psychiatry and Psychology*. 1995;2(3):219-31.
- Sartorius N. The only one or one of many? A comment on the RDoC Project. *World Psychiatry*. 2014;13(1):50-1.
- Phillips MR. Will RDoC hasten the decline of America's global leadership role in mental health? *World Psychiatry*. 2014;13(1):40-1.
- Phillips J. *Alternative perspectives on psychiatric validation*. New York: Oxford University Press; 2015.
- Cuthbert BN. The RDoC framework: facilitating transition from ICD/DSM to dimensional approaches that integrate neuroscience and psychopathology. *World Psychiatry*. 2014;13(1):28-35.
- Kirmayer LJ, Crafa D. What kind of science for psychiatry? *Front Hum Neurosci*. 2014;8(435):1-12.
- Parnas J. The RDoC program: psychiatry without psyche? *World Psychiatry*. 2014;13(1):46-7.
- Fulford KW. RDoC+: taking translation seriously. *World Psychiatry*. 2014;13(1):54-5.
- Østergaard SD, Fava M, Rothschild AJ, Deligiannidis KM. The implications of the National Institute of Mental Health Research Domain Criteria for researchers and clinicians. *Acta Psychiatr Scand*. 2014;130(6):409-14.
- European Commission. *The Horizon 2020 European Commission Framework Programme for Research and Innovation 2014* [Internet]. 2014 [acesso 1 jul 2014]. Disponível em: <http://ec.europa.eu/programmes/horizon2020/>
- Zorzaneli R, Dalgalarrodo P, Banzato CE. O projeto Research Domain Criteria e o abandono da tradição psicopatológica. *Rev Latinoam Psicopat*. 2014;17(2):328-41.
- Nardi AE, Kapczinski F, Quevedo J, Hallak JE, Freire R, Romano-Silva MA. The quest for better diagnosis: DSM-5 or RDoC? *Rev Bras Psiquiatr*. 2013;35(2):109-110.
- Frances A. RDoC is necessary, but very oversold. *World Psychiatry*. 2014;13(1):47-9.

Como citar:

Maia CA, Campos EM. Estado da arte da nosologia psiquiátrica: RDoC em debate. *Rev Med UFC*. 2017 jan-abr;57(1):36-42.

Análise crítica das opções terapêuticas para deformidades do sulco lacrimal: revisão da literatura

Critical analysis of options for tear trough: literature review

William de Almeida Machado¹. Salustiano Gomes de Pinho Pessoa². Vitor Vasconcellos Muniz³.

1 Membro Aspirante da Sociedade Brasileira de Cirurgia Plástica – SBCP, médico residente do Serviço de Cirurgia Plástica e Microcirurgia Reconstructiva do Hospital Universitário Walter Cantídio (HUWC), Universidade Federal do Ceará (UFC), Fortaleza, Ceará, Brasil. 2 Membro Titular da Sociedade Brasileira de Cirurgia Plástica (SBCP), MBA em Gestão de Organizações Hospitalares e Sistemas de Saúde, Fundação Getúlio Vargas, Mestrado em Cirurgia, Universidade Federal do Ceará (UFC), Fortaleza, Ceará, Brasil. 3 Membro Titular da Sociedade Brasileira de Cirurgia Plástica (SBCP), Pós-graduação em cirurgia plástica pela Universidade Federal do Ceará (UFC), Preceptor do Serviço de Cirurgia Plástica e Microcirurgia Reconstructiva da UFC, Fortaleza, Ceará, Brasil.

RESUMO

O sulco nasojugal, também conhecido como canal lacrimal, é um sulco cutâneo distinto que se estende inferolateralmente do canto medial até, aproximadamente, a linha pupilar média e se torna progressivamente mais proeminente com a idade. O contorno anormal de tecidos periorbitais resultam em uma área escura que denota a aparência cansada. A concavidade criada por esse sulco é comumente percebida como um círculo escuro abaixo do olho que é difícil de esconder com maquiagem. A atrofia óssea e gordurosa com a idade pode contribuir com a perda do suporte tecidual e descida da bochecha, que aprofunda o sulco lacrimal. O trabalho em questão tem como objetivo a revisão de literatura referente ao tratamento da deformidade do sulco lacrimal.

Palavras-chave: Cirurgia plástica. Revisão. Face. Olho. Envelhecimento.

ABSTRACT

The nasojugal groove, also known as tear duct is a distinct skin groove extending inferolaterally from the medial canthus to approximately the middle pupillary line and becomes progressively more prominent with age. Abnormal contour of periorbital tissues result in a dark area denotes the tired appearance. The concavity created by this groove is commonly perceived as a dark circle under the eye that is hard to hide with makeup. Bone and fat atrophy with age may contribute to the loss of tissue support and also the lowering of the cheek, which deepens the lacrimal groove. The work in question aims to literature review related to the treatment of tear trough.

Keywords: Surgery, plastic. Review. Face. Eye. Aging.

Autor correspondente: William de Almeida Machado, Rua da paz 455, apartamento 602, Fortaleza, Ceará. CEP: 60165-180. Telefone: +55 85 988040983. E-mail: will.machado@gmail.com

Conflito de interesses: Não há qualquer conflito de interesses por parte de qualquer um dos autores.
Recebido em: 09 Abr 2016; Revisado em: 08 Mai 2016; Aceito em: 10 Mai 2016.

INTRODUÇÃO

O sulco nasojugal, também conhecido como canal lacrimal, é um sulco cutâneo distinto que se estende inferolateralmente do canto medial até, aproximadamente, a linha pupilar média e se torna progressivamente mais proeminente com a idade. O contorno anormal de tecidos periorbitais resultam em uma área escura que denota a aparência cansada.¹ A concavidade criada por esse sulco é comumente percebida como um círculo escuro abaixo do olho que é difícil de esconder com maquiagem. A atrofia óssea e gordurosa com a idade pode contribuir com a perda do suporte tecidual e descida da bochecha, que aprofunda o sulco lacrimal.¹

Foi descrito pela primeira vez em 1961 por Duke-Elder e Wybar e nomeado como “deformidade do sulco lacrimal” em 1969 por Flowers.² Neste ano, Loeb e Flowers publicaram técnicas cirúrgicas destinadas a correção da deformidade do sulco lacrimal.³ Desde então, várias técnicas têm sido descritas para correção dessa deformidade.

OBJETIVO

O presente trabalho tem como objetivo a revisão da literatura pertinente ao tratamento da deformidade do sulco lacrimal, com análise descritiva e crítica dos métodos terapêuticos disponíveis.

MÉTODO

O estudo consiste em uma revisão sistemática da literatura especializada. Foram selecionados artigos publicados nas

bases de dados Scopus, PubMed, ScienceDirect e OneFile nos idiomas português e inglês a partir dos termos: “tear trough deformity” e “tratamento sulco nasojugal”. Foram utilizados os seguintes critérios para seleção dos artigos: ensaios clínicos, meta-análises e artigos de revisão que abordassem majoritariamente o tema em questão.

RESULTADOS

Foram encontrados 556 artigos entre o ano de 1990 e 2015, sendo selecionadas, para análise, 37 publicações englobando a abordagem clínico-cirúrgica da afecção em questão. Os trabalhos foram avaliados de acordo com os métodos terapêuticos utilizados pelos autores (Quadro 1).

Dos trabalhos analisados, 43% (16 trabalhos) enfatizavam o reposicionamento de gordura como tratamento para a deformidade do sulco lacrimal, enquanto em 13 publicações o preenchimento com ácido hialurônico foi o tratamento em estudo. Foram descritos ainda tratamentos como lipoenxertia (2 trabalhos), implante de silicone (2 trabalhos), enxerto dérmico acelular (1 trabalho), técnica da polia periostal (1 trabalho), suspensão facial com fios de sutura (1 trabalho) e cobertura com músculo orbicular (1 trabalho).

A data de publicação dos trabalhos variou de uma publicação nos anos de 1993, 1995 e 2009, duas publicações nos anos de 1999, 2007, 2008, 2011, 2012 e 2015, três publicações em 2005 e 2006, cinco publicações em 2010 e seis publicações em 2013 e 2014. (Quadro 1).

Quadro 01. Principais publicações sobre tratamento da deformidade do sulco nasojugal entre 1990 e 2015.

	TRABALHO	AUTOR	N*	ANO	TIPO DE TRATAMENTO
1	Tear Trough Implants for Correction of Tear Trough Deformity	Flowers RS	-	1993	Implante de silicone
2	Arcus marginalis release and orbital fat preservation in midface rejuvenation	Hamra		1995	Reposicionamento de gordura
3	The superficial subciliary cheek lift: A technique for rejuvenating the infraorbital region and nasojugal groove: A review of 71 patients	Moelleken B	-	1999	Reposicionamento de gordura
4	Transconjunctival Orbital Fat Repositioning: Transposition of Orbital Fat Pedicles into a Subperiosteal Pocket	Robert Alan Goldberg, M.D.	24	1999	Reposicionamento de gordura
5	Lower Blepharoplasty: Transconjunctival Fat Repositioning	Paul S. Nassif, MD et al	100	2005	Reposicionamento de gordura
6	Barbed polypropylene sutures for mid-face elevation: Early results	Lee S, Isse N	-	2005	Fios de sutura
7	Treatment of Tear Trough Deformity and Lower Lid Bowing with Injectable Hyaluronic Acid	Michael A. C. Kane M.D.	24	2005	Preenchimento com ácido hialurônico
8	Correcting Suborbital Malar Hypoplasia and Related Boney Deficiencies	Robert S. Flowers MD		2006	Implante de silicone
9	Cosmetic Lower Eyelid Blepharoplasty With Fat Repositioning via Intra-SOOF Dissection: Surgical Technique and Initial Outcomes	Yasaman Mohadjer, M.D et al		2006	Reposicionamento de gordura
10	Deep-Fill Hyaluronic Acid for the Temporary Treatment of the Naso-Jugal Groove: A Report of 303 Consecutive Treatments	Kenneth D. Steinsapir	164	2006	Preenchimento com ácido hialurônico
11	Autologous Fat Transfer: an In-Depth Look at Varying Concepts and Techniques	Kimberly J. Butterwick, MD		2007	Lipoenxertia

Continua.

Conclusão.

Quadro 01. Principais publicações sobre tratamento da deformidade do sulco nasojugal entre 1990 e 2015.

	TRABALHO	AUTOR	N*	ANO	TIPO DE TRATAMENTO
12	Hyaluronic Acid Injections for Correction of the Tear Trough Deformity	Val S. Lambros, M.D.	200	2007	Preenchimento com ácido hialurônico
13	Transconjunctival Orbital Fat Repositioning for Tear Trough Deformity in Young Asians	Akira Momosawa et al	20	2008	Reposicionamento de gordura
14	Blending of the eyelid–cheek junction and removal of protruding fat: an intraoral approach to blepharoplasty of the lower eyelid	Haizhong Zhang et al	17	2009	Reposicionamento de gordura via intraoral
15	An Integrated Approach to Lower Blepharoplasty	David A. Hidalgo, M.D.	248	2010	Reposicionamento de gordura
16	Autologous Fat and Fillers in Periocular Rejuvenation	Edward D. Buckingham, MD		2010	Preenchimento com ácido hialurônico
17	Periocular Rejuvenation: Lower Eyelid Blepharoplasty with Fat Repositioning and the Suborbicularis Oculi Fat	Jonathan R. Grant et al	-	2010	Reposicionamento de gordura
18	Periorbital rejuvenation surgery in the geriatric population	Ann Yi-Chiun Chuang et al	-	2010	Reposicionamento de gordura
19	Quantitative Evaluation of Volume Augmentation in the Tear Trough with a Hyaluronic Acid–Based Filler: A 3D Analysis	Alexander S. Donath et al	10	2010	Preenchimento com ácido hialurônico
20	Use of Hyaluronic Acid Filler for Tear-Trough Rejuvenation as an Alternative to Lower Eyelid Surgery	Ana M. S. Morley et al	100	2010	Preenchimento com ácido hialurônico
21	A novel technique for repositioning lower eyelid fat via the transoral approach in association with midface lift	M. Mark Mofid		2011	Reposicionamento de gordura
22	Fat repositioning via supraperiosteal dissection with internal fixation for tear trough deformity in an Asian population	Shu Lang Liao et al	212	2011	Reposicionamento de gordura
23	Dermal Fillers for the Treatment of Tear Trough Deformity: A Review of Anatomy, Treatment Techniques, and their Outcomes	Jaishree Sharad		2012	Preenchimento com ácido hialurônico
24	Lipoenxertia autóloga periorbitária no rejuvenescimento facial: análise retrospectiva da eficácia e da segurança em 31 casos	Chang Yung Chia et al	32	2012	Lipoenxertia
25	Acellular Dermal Grafts for Tear Trough Deformity in Revision Lower Blepharoplasty	Russell W. H. Kridel, MD		2013	Enxerto dérmico acelular
26	Hyaluronic Acid Filler Injections for Tear-Trough Deformity: Injection Technique and High-Freq Ultrasound Follow-up Evaluation	Antonino De Pasquale et al	22	2013	Preenchimento com ácido hialurônico
27	Rejuvenation effects of hyaluronic acid injection on nasojugal groove: Prospective randomized split face clinical controlled study	HEE-KYEONG LIM	10	2013	Preenchimento com ácido hialurônico
28	Semipermanent Volumization by an Absorbable Filler: Onlay Injection Technique to the Bone	Takanobu Mashiko et al	38	2013	Preenchimento com ácido hialurônico
29	Volumetric Rejuvenation of the Tear Trough With Repo and Ristow	Adi Einan-Lifshitz et al	57	2013	Reposicionamento de gordura
30	Calcium Hydroxyl-Apatite (Radiesse) for the Correction of Periorbital Hollows, Dark Circles, and Lower Eyelid	Francesco P. Bernardini, M.D et al	63	2014	Preenchimento com cálcio hidróxi-apatita (radiesse)
31	Lower Lid Blepharoplasty Panel Discussion, Controversies, and Techniques	Shan Baker et al	-	2014	Reposicionamento de gordura
32	Redraping of the fat and eye lift for the correction of the tear trough	Ioannis E. Liapakis et al	35	2014	Reposicionamento de gordura
33	The periosteal pulley technique for orbital fat realignment and correction of nasojugal groove in lower lid blepharoplasty	Kamol Wattanakrai et al	115	2014	Técnica da polia periosteal
34	Transconjunctival Subperiosteal Fat Reposition for Tear Trough Deformity	Seungki Youn et al	120	2014	Reposicionamento de gordura
35	Use of a Novel Orbicularis Oculi Muscle Overlap Method for Correction of Tear-Trough Deformity	Yuzo Komuro et al	10	2014	Cobertura com músculo orbicular
36	Correction of tear trough deformity with a cohesive polydensified matrix hyaluronic acid: a case series	Jürgen Huber-Vorländer	6	2015	Preenchimento com ácido hialurônico
37	Minimally invasive eyelid care in dermatology: Medical, laser, and cosmetic therapies	Ramin Fathi et al	244	2015	Preenchimento com ácido hialurônico

DISCUSSÃO

O contorno anormal dos tecidos periorbitais resultam em uma área de depressão que denotam aparência triste. A sombra criada por essa depressão é comumente percebida como círculos escuros abaixo dos olhos que são difíceis de esconder com a maquiagem. Várias estruturas estão envolvidas na formação do sulco do canal lacrimal como o ligamento órbito-malar, bolsas de gordura palpebral inferior e malar. Com o envelhecimento ocorre uma atenuação do ligamento órbito-malar e descida da gordura malar expondo a gordura orbital e o sulco entre a superfície criada pelo contorno da gordura palpebral inferior e a borda da gordura malar.⁴ Este é conhecido como sulco nasojugal, junção pálpbro-malar² ou, mais comumente, deformidade do sulco lacrimal.⁵

Várias técnicas para correção do sulco têm sido descritas. Alguns procedimentos mais complexos envolvem a elevação de tecidos desde a base da maxila, enquanto outros realizam a elevação do terço médio da face durante a ritidoplastia.⁶ Sasaki, em 2002, descreveu a utilização de fios de sutura subcutâneos na bochecha para promover a suspensão de terço médio da face. Tinha como vantagens o aumento volumétrico da parte superior da bochecha, preenchimento da deformidade do canal lacrimal principalmente em sua porção lateral e elevação da boca sobre o esqueleto dentário.⁶

Seguindo tendências cirúrgicas menos invasivas, alguns procedimentos simplesmente elevam partes moles da bochecha através de suturas de fixação através da incisão na pálpebra inferior.⁷ Esses procedimentos visam a correção do defeito através da suspensão de massas da borda inferior do mesmo (situadas na bochecha). Moelleken⁸ descreveu uma técnica de rejuvenescimento da região infraorbital e correção do sulco nasojugal por incisão subciliar estendendo-se a cerca de 4 a 10 mm do canto lateral. Uma faixa de músculo orbicular pré-tarsal (4 mm) é deixado intacto para manter o suporte da pálpebra inferior. Disseca-se entre as fibras do músculo orbicular, retira-se gordura periorbital tão somente haja herniação grosseira. Prossegue-se a dissecação inferiormente ao músculo orbicular e gordura malar, tipicamente por 4 cm inferior e 2 cm de lateral para medial ao canto lateral. Resseca-se conservadoramente o excesso de músculo e pele. Faz-se a fixação do músculo orbicular e gordura malar à fáscia temporal intermediária. Realiza-se fechamento do músculo orbicular em um plano separado e fechamento da pele com aproximação exata da incisão lateral.⁸

Outros procedimentos atuam na tentativa de diminuir a borda superior do sulco (bolsas da pálpebra inferior) adicionando tecido para a área deficiente entre as duas bordas. Hamra⁹ popularizou o preenchimento do canal lacrimal com retalho de gordura vascularizada. O procedimento por ele descrito em 1992, acessava diretamente a borda superior do sulco e utilizava a gordura em aparente excesso deste lado para preencher a depressão através do reposicionamento da mesma soltando o arco marginal.

Em busca de técnicas menos invasivas, cirurgiões tem descrito transposição de gordura infraorbital via acesso transconjuntival

com fixação externa inicialmente e depois com pontos de fixação interna.¹⁰ Golberg,¹¹ em 1999, publicou um trabalho demonstrando a correção da deformidade do sulco através da reposição da gordura orbital pela incisão transconjuntival. Esse acesso é realizado da carúncula até o fórnix lateral, expõe-se a borda orbital ao nível do arco marginal usando dissecação roma, faz-se uma bolsa subperiostal normalmente estendendo-se para a face da maxila até 1,5 cm do forame infraorbital. As bolsas de gordura medial e central são dissecadas em pedículos para transposição através do anel orbital. Para fixação da gordura utiliza-se fio de polipropileno 6.0 passado através da pele. Três a quatro pontos mantém o pedículo na posição durante a fase de cicatrização podendo ser retirados após 3 a 5 dias.

Enxerto de gordura também tem sido usado para preencher a deformidade do sulco lacrimal.¹² Nessa técnica utiliza-se gordura da porção lateral da coxa por ser mais avascular e de natureza não fibrótica,¹² aspirando-se em seringa com baixa pressão negativa. Após feita a decantação por 15 a 60 minutos ou centrifugação em seringas de 10 ml por 10 a 60 segundos em 3600 rpm, injeta-se, com seringas de 1 ml em região subcutânea, volume suficiente para causar hipercorreção de até 30% no sulco lacrimal.

Até mesmo implantes aloplásticos tem sido usado para corrigir o sulco. Flowers² desenvolveu um implante malar suborbital em quatro formatos e três espessuras diferentes. Propôs a inserção do mesmo através de cinco técnicas possíveis: via incisão de blefaroplastia, transoral via incisão adjuvante de fossa canina, transconjuntival, incisão direta no sulco lacrimal e via procedimentos de *facelift*. Apesar dos riscos, o procedimento geralmente promove a correção dessa deformidade da região palpebral inferior.

Vários trabalhos têm sido publicados enfatizando o uso de preenchimento com ácido hialurônico para tratamento do sulco nasojugal.^{10,13-15} Devido a facilidade do uso, previsibilidade dos resultados e ser um procedimento minimamente invasivo, tem ganhado cada vez mais espaço no tratamento dessa deformidade. Várias técnicas tem sido descritas para uso do ácido hialurônico.¹⁵ Como consenso, recomenda-se o uso do preenchedor em um nível supraperiostal, através ou inferiormente ao anel orbitário, sobre o defeito. A maior parte do preenchedor deve situar-se logo abaixo do músculo orbicular. São recomendados volumes seriados de 0,02 a 0,05 ml por ponto de injeção perpendicular acima do osso cerca de 2 a 3 mm entre si. O volume injetado dependerá da severidade da depressão.¹⁵

CONCLUSÃO

A deformidade do sulco nasojugal apresenta uma ampla gama de tratamentos possíveis, o que, de certa forma, denota a inexistência de uma intervenção ideal. Vários artigos publicados demonstram técnicas mais invasivas em combinação com outras cirurgias, enquanto em outros, técnicas minimamente invasivas como o preenchimento do sulco com gordura ou ácido hialurônico são utilizados. O cirurgião deve ter inicialmente o domínio da anatomia periorbital e conhecimento da técnica utilizada para tratamento adequado do sulco nasojugal.

REFERÊNCIAS

1. Espinoza GM, Holds JB. Evaluation and treatment of the tear trough deformity in lower blepharoplasty. *Semin Plast Surg.* 2007;21(1):57-64.
2. Flowers RS. Tear trough implants for correction of tear trough deformity. *Clin Plast Surg.* 1993;20(2):403-15.
3. Loeb R. Fat pad sliding and fat grafting for leveling lid depressions. *Clin Plast Surg.* 1981;8(4):757-76.
4. Steinsapir KD. Aesthetic and restorative midface lifting with hand-carved, expanded polytetrafluoroethylene orbital rim implants. *Plast Reconstr Surg.* 2003;111(5):1727-37.
5. Trepsat F. Periorbital rejuvenation combining fat grafting and blepharoplasties. *Aesthetic Plast Surg.* 2003;27(4):243-53.
6. Sasaki GH, Cohen AT. Meloplication of the malar fat pads by percutaneous cable-suture technique for midface rejuvenation: outcome study. *Plast Reconstr Surg.* 2002;110(2):635-54.
7. Lee S, Isse N. Barbed polypropylene sutures for midface elevation: early results. *Arch Facial Plast Surg.* 2005;7(1):55-61.
8. Moelleken BR. The superficial subciliary cheek lift: a technique for rejuvenating the infraorbital region and nasojugal groove: a review of 71 patients. *Plast Reconstr Surg.* 1999;104(4):1863-74.
9. Hamra ST. Arcus marginalis release and orbital fat preservation in midface rejuvenation. *Plast Reconstr Surg.* 1995;96(2):354-62.
10. Kane MA. Treatment of tear trough deformity and lower lid bowing with injectable hyaluronic acid. *Aesthetic Plast Surg.* 2005;29(5):363-7.
11. Goldberg RA. Transconjunctival orbital fat repositioning: transposition of orbital fat pedicles into a subperiosteal pocket. *Plast Reconstr Surg.* 2000;105(2):743-51.
12. Butterwick KJ, Nootheti PK, Hsu JW, Goldman MP. Autologous fat transfer: an in-depth look at varying concepts and techniques. *Facial Plast Surg Clin North Am.* 2007;15:99-111.
13. De Pasquale A, Russa G, Pulvirenti M, Di Rosa L. Hyaluronic acid filler injections for tear-trough deformity: injection technique and high-frequency ultrasound follow-up evaluation. *Aesthetic Plast Surg.* 2013;37(3):587-91.
14. Morley AM, Malhotra R. Use of hyaluronic acid filler for tear-trough rejuvenation as an alternative to lower eyelid surgery. *Ophthalm Plast Reconstr Surg.* 2011;27(2):69-73.
15. Sharad J. Dermal fillers for the treatment of tear trough deformity: a review of anatomy, treatment techniques, and their outcomes. *J Cutan Aesthet Surg.* 2012;5(4):229-38.

Como citar:

Machado WA, Pessoa SG, Muniz VV. Análise crítica das opções terapêuticas para deformidades do sulco lacrimal: revisão da literatura. *Rev Med UFC.* 2017 jan-abr;57(1):43-47.

Ventricule-shunt abdominal complications

Complicação abdominal de derivação ventricular

Jose Albuquerque Landim Júnior¹. Valcler Antonio Cabral Rodrigues¹. Willy Okoba¹. Elson Arruda Linhares². Jose Ricardo Cunha Neves³. Arthur Guimarães Filho³.

1 Residência em cirurgia, Hospital Santa Casa de Misericórdia de Sobral, Ceará, Brasil. 2 Cirurgião geral, Hospital Santa Casa de Misericórdia de Sobral, Ceará, Brasil. 3 Professor, Departamento de cirurgia, Universidade Federal do Ceará, Campus Sobral, Ceará, Brasil.

ABSTRACT

The ventriculoperitoneal shunt (VPS) is a solution to relieving symptoms of excess cerebral-ventricle cerebrospinal fluid (CSF); draining this extra fluid to the peritoneum. Other forms of shunts exist though less used in relation to VPS; whose choice is mainly determined by patient's clinical presentation and regressive history. Though rare, VPS is not devoid of complications. Furthermore, primary abdominal complications are rarer, though most present as peritonitis, abscess or shunt catheter dissociation, each with varying short and long term consequences. Recently, abdominal fluid collections are drawing increasing interest, particularly in relation to: encysted collections (abdominal pseudocysts-APC) and excess cerebrospinal fluid (CSF) accumulation (called CSF ascites). We present a case of an abdominal APC diagnosed in an outpatient treated at our referral centre, and explore the involved clinical and surgical aspects. This patient was successfully treated and evolved well post-operatively and up-to-date. Despite vast evolution in neurosurgery, VPS continues being the prima choice in treating hydrocephalus, a procedure prone to complications just like any surgery, though rare. Non-draining shunts usually warrant revision which usually means at least a reoperation. Mechanisms leading to APC formation remain unknown, although a previous bout of sub-clinical peritonitis continues being the dominant hypothesis.

Keywords: General surgery. Ventriculoperitoneal shunt. Abdomen.

RESUMO

A derivação ventrículo-peritoneal é um procedimento executado para aliviar sintomas de hidrocefalia, drenando o liquor em excesso do sistema ventricular para o peritônio. Outros sistemas de derivação existem, mas a derivação ventrículo-peritoneal (VPS) é o mais realizado, uso determinado pela história pregressa e apresentação clínica do paciente. Embora raras, complicações relacionadas ao implante do VPS existem. Mais raras ainda são as complicações abdominais, que podem acontecer na fase aguda ou crônica e que na maioria das vezes cursam com peritonite, abscesso intra-abdominal ou dissociação dos componentes do cateter, segundo a literatura. Atualmente, vem aumentando interesse pelas coleções císticas (APC) ou ascite (CSF) e os fatores relacionados a essas complicações da VPS. Apresentamos um caso clínico de um paciente diagnosticado com APC no nosso ambulatório e exploramos aspectos clínicos e cirúrgicos envolvidos; incluindo o tratamento oferecido ao paciente. O mesmo se encontra em acompanhamento em nosso ambulatório até no momento, sem intercorrências. De fato, derivações não funcionantes requerem revisão, incluindo cirurgia em uns casos. Fatores que dispõem a formação de APC continuam desconhecidos, embora um quadro de peritonite prévia continue sendo a hipótese dominante.

Palavras-chave: Cirurgia geral. Derivação ventrículo-peritoneal. Abdomen.

Corresponding author: Willy Okoba, Rua Dr Bezerrinha, 245, Rodolfo Teófilo, Fortaleza, Ceará. CEP: 60430-150. Telefone: +55 85 98636-6653. E-mail: camaradavili@yahoo.ca

Conflict of interests: The authors have no conflicts of interest to declare.
Received: 20 Nov 2015; Revised: 11 Jul 2016; Accepted: 17 Aug 2016.

INTRODUCTION

The ventriculoperitoneal shunt (VPS) is a surgery, executed with the intent to relieve the symptoms and signs caused by excess cerebrospinal fluid (CSF) in the ventricle, draining the extra fluid to other parts of the body, this case the peritoneum. This excess CSF if not drained culminates to hydrocephalus; a consequence of an aqueduct stenosis, or other passage obstacles in the CSF pathway, or straightforward high CSF production or cerebral edema as in the case of subarachnoid hemorrhage, trauma, or infection of the neurocranium or some specific congenital conditions.¹ There exist other forms of shunts, whose choice are determined by patient's clinical presentation and pathological history.² Just as any other surgical procedure, VPS is not devoid of complications; although such are rare. Primary abdominal complications related to VPS are rare, with most presenting as peritonitis, abscess or shunt catheter dissociation.³ Of these, peritoneal complications involving the intraperitoneal lodged distal end of the shunt tube vary from 10% to 30%.⁴ This includes cases involving migration of the distal catheter has been reported with varying complications: thoracic,⁵ oral,⁶ mammary,⁷ vascular,⁸ hepatic⁹ and perineal.¹⁰ However, abdominal fluid collections are relatively uncommon (approximately 2%), with presentations being of two principal characteristics: encysted collections (abdominal pseudocysts-APC) and excess cerebrospinal fluid (CSF) accumulation (called CSF ascites).¹¹

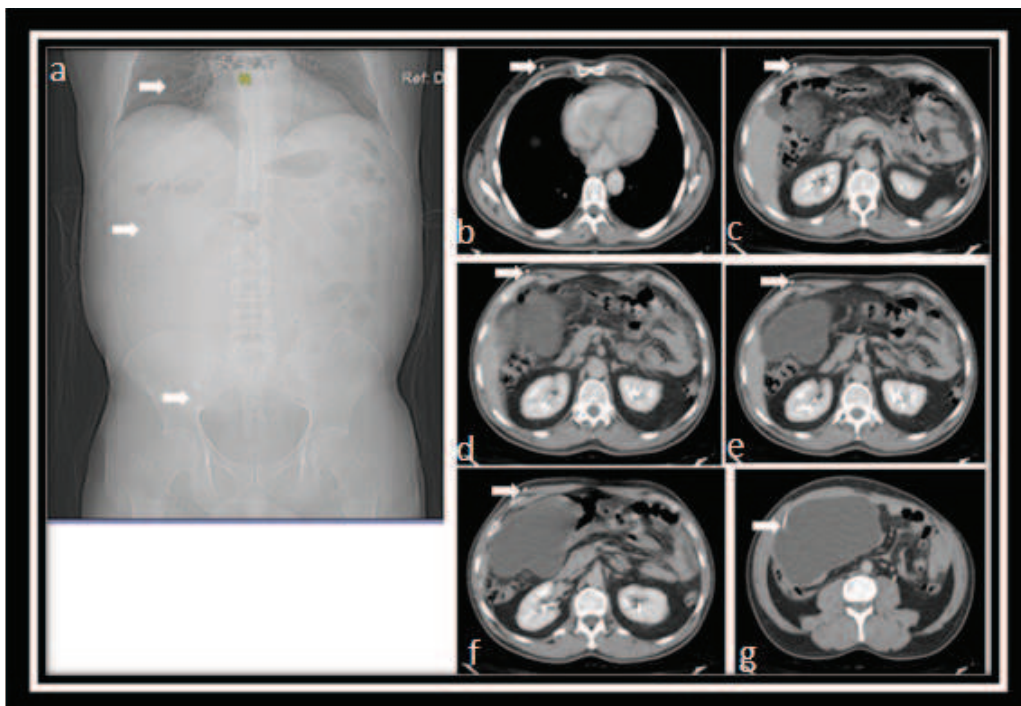
We describe the case of a patient diagnosed with abdominal cystic mass, associated with probable intestinal webs. He presented at our out-patient section and was subsequently

managed conservatively for a progressive history of frequent alterations of the intestinal rhythm characterized mostly by constipation, associated with progressive abdominal distention over three years. Over this period, no significant progress was yielded upon which the patient was programmed for an investigative radiological imaging and laparoscopy.

CASE PRESENTATION

A 49-year-old man, of Latin-American origin was admitted to our elective pre-operative surgery ward pending diagnostic laparotomy for a giant abdominal cyst. Over three years, he had frequent check-ups for the aforementioned progressive growing mass, associated with chronic constipation and vague abdominal pains. Conservative follow-up yielded no significant melioration of his general status. Upon independent radiological imaging, the nature of this mass was confirmed with a venous contrast enhanced abdominal computed tomography which showed a 14.9 cm x 9.3 cm cystic mass, extending from the superior abdomen, intimate with the gall bladder, up to the pelvic rim. This complemented an earlier executed abdominal ultrasound which suggested a 'large' cystic abdominal mass alongside intestinal webs. The abdominal tomography suggested that the cyst exercised a 'compressive' effect on other abdominal organs, including the bowels. Furthermore, a radio-opaque line was seen juxta-positioned to the cyst, with the latter 'probably' enveloping its distal end (Figure 1). However, the cyst did not capture any contrast.

Figure 1. Sequence of computerized tomography showing the extent of the cystic mass. (a) the X-ray scout with the white arrows delimiting the coronal extension of the distal catheter. The thoracic portion of the Ventricle-peritoneal shunt (b) and (c). The abdominal portion of the Ventricle-peritoneal shunt (d) through (g). Note the cyst extension, from the Morrison space, just below the gall bladder, right into the pelvic girdle.

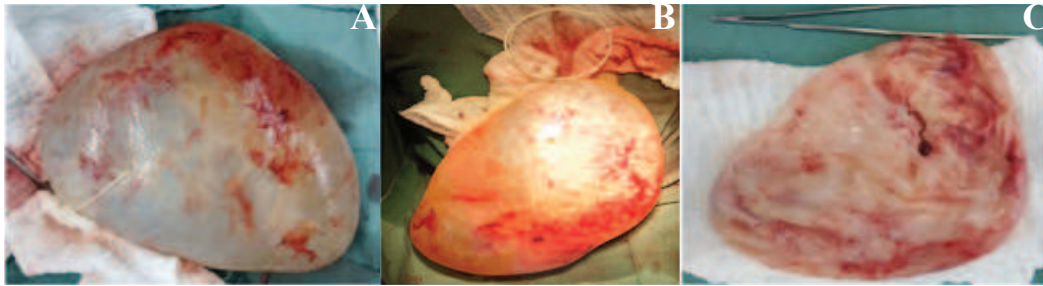


The patient referred to a VPS surgery for hydrocephalus, 22 years ago. However, he could not record whether the shunt needed subsequent revision. Ever since, he was asymptomatic.

The patient was submitted to laparotomy where a massive non-septed cyst with a volume of approximately 1600ml serous liquid (Figure 2) was seen adhering to the gall bladder and the hepatic hilar bed, superiorly, extending caudally to

the rim just below the pelvic girdle and intimate with the bladder. Its medial and lateral walls were intimately attached with the small intestine and the ascending colon respectively, with intense mature meshwork of fibrous webs holding up its position. As expected, the enveloping shunt-line had its distal tip engorged in the pseudocyst (Figure 2a). A thick mesh of adhesion webs was evident with cumulative bowel distention with enteric matter, right from the angle of Treitz.

Figure 2. A: The resected abdominal pseudocyst engulfing the distal tip of the VP-Shunt catheter. B: The resected, with the catheter retrieved from its interior. C: After complete evacuation of the resected abdominal pseudocyst.



The pseudocyst was carefully dissected, separating it from its bed (Figure 2b and 2c), with a corrective enterectomy, followed by primary anastomosis and repositioning of the shunt line in the peritoneal bed. The patient evolved well post-operatively. The anatomohistological study on the pseudocyst was confirmed after histological study; composed of a fibro-vascular, epithelium-less wall, thickly infiltrated with fibrin and a strange body cells-type chronic inflammation. No signs of malign cells were seen.

DISCUSSION

Since the last century, the VPS has been the preferred therapy for chronic hydrocephalus.^{1,12} The procedure entails inserting a shunt into the enlarged non-draining ventricle, often with a valve to regulate the rate of drainage, conferring the proximal shunt. This is then connected to a second shunt, which extends over the thorax subcutaneously before it is tunneled into the peritoneum, the distal portion. Between the two portions, there is a one-way valve whose intent is to prevent reflux of cerebral spinal fluid into ventricles. When compared to other shunt alternatives, VPS manifest fewer complications.¹² Though uncommon, shunt revision is warranted so as to repair non-draining shunts. Usually, the non-functioning distal portion is replaced with a patent one; leaving the former within the abdominal cavity, thus simplifying the procedure. Additionally, the valve itself or an abdominal fluid accumulation can be tapped for cell counts and microbiological specimens of possibly infected CSF. Depending on whether the shunt tube is involved in, or surrounded by, infectious material, the system might be left in place after abdominal revision, unless infection process is present and it involves the non-functioning VPS.¹³ Usually, cultures are carried out, followed by antibiotic-based therapy. These distal malfunctioning shunt segments are frequently referred to as abandoned, orphaned, redundant, or disconnected shunt catheters.

Complications of functioning VPS are well documented: varying from shunt malfunction, infection, disjunction, migration to perforation of vital abdominal or thoracic organs.⁵ Documented complications of abandoned ventriculoperitoneal (VP) shunts are rare, with few occurrences seldom documented,¹⁴ hence quite difficult to estimate their morbidity and mortality. For instance, spontaneous per anus passage of a distal end of a non-functioning VP shunt has been noted during a routine colon preparation for colonoscopy.¹⁴ The patient cited in this case was asymptomatic. Established protocols on how to manage silent abandoned-shunt complications are non-existent. Most of the few documented cases are managed, at most, conservatively with wide-spectrum coverage antibiotics.

Since VP shunts are installed mostly in infant patients usually before their 10th birthday, this population caters for more than half of all complications, mostly in non-ambulatory patients.^{4,15} The sigmoid and transverse colon are the most frequent sites of perforation, followed by the stomach.¹⁵ Furthermore, many mechanisms for intact VP shunt migration have been suggested, including inadequate catheter length, failure to fix the shunt firmly to adjacent tissue, foreign body reaction, silicone allergy, formation of fibrous sheath and local pressure, use of spring-loaded shunts, use of both hard and soft tipped silicone shunts, inoculation of the shunt with bacteria during insertion, and use of trocar technique.⁵⁻¹⁰ Probably, abandoned VP shunts migrate via similar mechanisms.

Mortality due to bowel perforation by intact VP shunts prevails at approximately 15%,⁴ however no data exist in relation to abandoned or non-functioning shunts. Clinical presentation varies and is usually nonspecific: abdominal pain with an elevated white blood count, diarrhea, and gastroenteritis. More obvious signs such as meningitis with gram negative and anaerobic organisms¹⁶ are also common, postulating ascension by enteric organisms through an intact shunt into the central nervous system. Whether this hypothesis holds

water in relation to abandoned shunts, is yet to be postulated. Thus, it is inconclusive to draw a correlation explaining the pathophysiology of meningitis related to abandoned VP shunts. Risk for overt peritonitis has been suggested due to the likelihood of a patent communication between the invaded bowel lumen and the peritoneum. Few publications advocate for surgical or laparoscopic removal of the non functioning distal catheter, however in a stable and non-symptomatic patient.¹⁵ Since most patients have multiple co-morbidities, though asymptomatic in relation to bowel perforation, abandoned VP are mostly conservatively managed, unless otherwise.

While there is no risk of meningitis in patients with abandoned VP shunts, there is a theoretical risk of peritonitis, which must be weighed when deciding how best to treat such a patient. Radiologists must remain vigilant when reviewing studies of

patients with VP shunts, as migration and perforation may be easily missed, especially when the patient's symptoms or imaging indication is not obviously related to shunt complications.

Once shunt dysfunction or abdominal symptoms occur, a thorough physical examination is warranted, especially because VP-shunt-bearing patients frequently are not capable of adequate verbal expression. Neurological symptoms of raised intracranial pressure, such as headache, nausea, vomiting, impaired gait, nuchal rigidity, seizures, and others, in combination with abdominal pain, abdominal distention, abdominal wall rigidity, or local irritation, merit further evaluation by imaging or other diagnostic procedures, such as CT abdomen, endoscopy, or even laparoscopy and should lead to diagnosis.

REFERENCES

1. Moza K, McMenomey SO, Delashaw JB Jr. Indications for cerebrospinal fluid drainage and avoidance of complications. *Otolaryngol Clin North Am.* 2005;38(4):577-82.
2. McKusick KA, Malmud LS, Kordela PA, Wagner HN Jr. Radionuclide cisternography: normal values for nasal section of intrathecally injected ¹¹¹In-DTPA. *J Nucl Med.* 1973;14(12):933-4.
3. Turner R, Chahlavi A, Rasmussen P, Brody F. Laparoscopic revision of a ventriculoperitoneal shunt. *J Laparoendosc Adv Surg Tech A.* 2004;14(5):310-12.
4. Wu Y, Green NL, Wrensch MR, Zhao S, Gupta N. Ventriculoperitoneal shunt complications in California: 1990 to 2000. *Neurosurgery.* 2007;61(3):557-63.
5. Doh JW, Bae HG, Lee KS, Yun IG, Byun BJ. Hydrothorax from intrathoracic migration of a ventriculoperitoneal shunt catheter. *Surg Neurol.* 1995;43(4):340-3.
6. Berhouma M, Messerer M, Houissa S, Khaldi M. Transoral protrusion of a peritoneal catheter: a rare complication of ventriculoperitoneal shunt. *Pediatr Neurosurg.* 2008;44(2):169-71.
7. Chu YT, Chuang HC, Lee HC, Cho DY. A ventriculoperitoneal shunt catheter wrapped around a right mammary prosthesis forming a pseudocyst. *J Clin Neurosci.* 2010;17(6):801-3.
8. Hermann EJ, Zimmermann M, Marquardt G. Ventriculoperitoneal shunt migration into the pulmonary artery. *Acta Neurochir (Wien).* 2009;151(6):647-52.
9. Berkman S, Schreiber V, Khamis A. Recurrent intrahepatic dislocation of ventriculoperitoneal shunt. *Minim Invasive Neurosurg.* 2011;54(2):83-6.
10. Ghritlaharey RK, Budhwani KS, Shrivastava DK, Gupta G, Kushwaha AS, Chanchlani R, et al. Transanal protrusion of ventriculo-peritoneal shunt catheter with silent bowel perforation: report of ten cases in children. *Pediatr Surg Int.* 2007;23(6):575-80.
11. Kariyattil R, Steinbok P, Singhal A, Cochrane DD. Ascites and abdominal pseudocysts following ventriculoperitoneal shunt surgery: variations of the same theme. *J Neurosurg.* 2007;106:350-3.
12. Keucher TR, Mealey J. Long-term results after ventriculoatrial and ventriculoperitoneal shunting for infantile hydrocephalus. *J Neurosurg.* 1979;50(2):179-86.
13. Nfonsam V, Chand B, Rosenblatt S, Turner R, Luciano M. Laparoscopic management of distal ventriculoperitoneal shunt complications. *Surg Endosc.* 2008;22(8):1866-70.
14. Thippavong S, Kellenberger CJ, Rutka JT, Manson DE. Hepatic and colonic perforation by an abandoned ventriculoperitoneal shunt. *Pediatr Radiol.* 2004;34(9):750-2.
15. Vinchon M, Baroncini M, Laurent T, Patrick D. Bowel perforation caused by peritoneal shunt catheters: diagnosis and treatment. *Neurosurgery.* 2006;58(1 Suppl):ONS76-82.
16. Abdel WM. E. Coli meningitis as an indicator of intestinal perforation by V-P shunt tubes. *Neurosurg Rev.* 1998;21:194-7.

Como citar:

Landim JA Júnior, Rodrigues VA, Okoba W, Linhares EA, Neves JR, Guimarães A Filho. Ventricule-shunt abdominal complications. *Rev Med UFC.* 2017 jan-abr;57(1):48-51.

Diagnóstico pré-natal de peritonite meconial - relato de caso

Prenatal diagnosis of meconium peritonitis - case report

Márden Pinheiro Teixeira Costa¹. Helvécio Neves Feitosa². Kárita de Melo Cordeiro³. João Henrique Freitas Colares⁴. Francisco das Chagas Brilhante Barros⁴. Sergio Orceliano Moreira⁴. Francisco Herlânio Costa Carvalho².

1 Médico residente de Ginecologia/Obstetrícia da Maternidade Escola Assis Chateaubriand (MEAC), Universidade Federal do Ceará (UFC), Fortaleza, Ceará, Brasil. 2 Doutorado em Medicina (Obstetrícia), Professor Adjunto do Departamento de Saúde Materno Infantil da Universidade Federal do Ceará (UFC), Fortaleza, Ceará, Brasil. 3 Médica residente de Medicina Fetal da Maternidade Escola Assis Chateaubriand (MEAC), Universidade Federal do Ceará (UFC), Fortaleza, Ceará, Brasil. 4 Cirurgião pediátrico da Maternidade Escola Assis Chateaubriand (MEAC).

RESUMO

Introdução: a peritonite meconial deve ser considerada no diagnóstico diferencial em pacientes que desenvolvem grandes cistos abdominais. Avanços nas técnicas de ultrassonografia permitem reconhecer mais precocemente os sinais pré-natais indicativos da patologia e ajudam na redução das taxas de morbimortalidade. **Relato de caso:** A.E.S.S., 21 anos, primigesta, realizou ultrassonografia obstétrica no dia 24/03/15, sendo evidenciado imagem anecóica, intra-abdominal sugestiva de íleo meconial. Na 39ª semana foi submetida a parto abdominal devido a macrosomia fetal. Recém-nascido (RN), vivo, sexo feminino, escore de Apgar de 3 e 7 no 1º e 5º minutos, respectivamente. Evoluiu nos 5 primeiros dias de vida com resíduo gástrico fecalóide, e após avaliação da cirurgia pediátrica foi indicada laparotomia exploradora pela hipótese de íleo meconial. Os achados foram atresia de íleo terminal com perfuração e bloqueio de alças, sendo realizado ressecção dos segmentos atrésicos e anastomose término-terminal. Necessitou de nova abordagem cirúrgica e progrediu com quadro séptico. No primeiro dia de pós-operatório evoluiu para óbito. **Conclusão:** no presente caso, apesar da visualização das alterações ultrassonográficas no pré-natal, o diagnóstico definitivo só foi possível após abordagem cirúrgica. Caso fosse diagnosticado precocemente, a evolução neonatal poderia ter sido satisfatória, com antecipação das cirurgias, mesmo com os altos índices de mortalidades.

Palavras-chave: Peritonite. Mecônio. Ultrassonografia. Cuidado pré-natal.

ABSTRACT

Introduction: meconium peritonitis should be considered in the differential diagnosis in patients who develop large abdominal cysts. Advance of ultrasonography techniques for recognizing earlier indicative prenatal signs of disease and helps in reducing morbidity and mortality rates. **Case report:** A.E.S.S., 21 years old, primigravidae. Obstetric ultrasonography performed on 24/03/15, being evidenced anechoic image, elongated, suggesting intra-abdominal meconial ileum. In the 39th week was subjected to abdominal childbirth due to fetal macrosomia. Newborn, live, female, Apgar score at 3 and 7 at 1 and 5 minutes, respectively. It evolved within the first 5 days of life with fecaloid gastric residuals daily, and after evaluation of pediatric surgery was indicated explorative laparotomy for meconium ileus hypothesis. The findings were atresia of the terminal ileum with perforation and lock handles, being performed resection of the atresia and end-to-end anastomosis segments. He needed another surgical approach and progressed to sepsis. On the first day after surgery he died. **Conclusion:** in this case, although the visualization of ultrasonography changes in prenatal the definitive diagnosis was only possible after surgical approach. Case was diagnosed early, the neonatal outcome could have been satisfactory, with anticipation of surgery, even with high rates of mortality.

Keywords: Peritonitis. Meconium. Ultrasonography. Prenatal care.

Autor correspondente: Márden Pinheiro Teixeira Costa, Rua Leonardo Mota, 1200, apartamento 503, Aldeota, Fortaleza, Ceará. CEP: .Telefone: +55 85 99772-0591. E-mail: mardenptc@gmail.com

Conflito de interesses: Não há qualquer conflito de interesses por parte de qualquer um dos autores.
Recebido em: 19 Jan 2016; Revisado em: 09 Mar 2016; Aceito em: 14 Mar 2016.

INTRODUÇÃO

Peritonite meconial é uma peritonite química estéril causada por perfuração intestinal com extravasamento de mecônio intrauterino, e deve ser considerada no diagnóstico diferencial em pacientes que desenvolvem grandes cistos abdominais com ar e conteúdo fluido.^{1,2} Esta patologia é de ocorrência rara, sendo geralmente estimada em 1 por 30.000 a 35.000 nascimentos.^{2,3}

Em sua etiopatogênese estão envolvidos diversos fatores, como a obstrução orgânica (volvo, atresia ou íleo meconial), patologia vascular e funcional ou etiologia viral (hepatite, varicela, citomegalovírus, parvovírus).^{1,4}

As malformações pré-natais do trato gastrointestinal estão sendo reconhecidas com maior frequência. Isto ocorre em parte devido à melhora do avanço tecnológico na imagem da ultrassonografia, bem como pela melhor compreensão através do ultrassom das manifestações gastrointestinais. Com frequência o sinal ultrassonográfico inicial é um sinal indireto, mais do que a própria anomalia.⁵

O diagnóstico pré-natal de peritonite meconial tem sido mais comum nos últimos anos, devido à presença de achados ultrassonográficos de polidrâmnio, ascite fetal, dilatação de alças intestinais e calcificações. O diagnóstico também deve ser suscitado em feto que apresenta imagem de obstrução intestinal e desenvolve ascite e hidropisia.^{6,2}

Neste estudo, os autores relatam um caso de cisto abdominal resultado de peritonite meconial suspeitada antes e com diagnóstico confirmado após o nascimento. O caso em questão tem relevância não apenas pela raridade, mas também enfatizando a importância da ultrassonografia e outros exames de imagem no pré e pós-natal, na tentativa de se diagnosticar mais precocemente e atuar na redução das taxas de morbimortalidade.

RELATO DO CASO

A.E.S.S., 21 anos, primigesta, foi encaminhada ao pré-natal de alto risco do serviço de medicina materno-fetal da Maternidade Escola Assis Chateaubriand (MEAC) em 24/03/15 com idade gestacional de 27 semanas e 2 dias.

Trazia ultrassonografia realizada com idade gestacional de 22 semanas, visualizando distensão de segmentos de alças intestinais de localização periférica, sendo interrogado megacólon congênito. Sem queixas clínicas na primeira consulta. Negava contato com doenças infecciosas, uso de álcool e/ou drogas, exposição à radiação, manobras abortivas e quaisquer outras intercorrências. Negava antecedentes familiares de malformações.

Foi realizado ecocardiograma fetal sem anormalidades. Foi oferecido amniocentese para estudo do cariótipo, porém a paciente recusou.

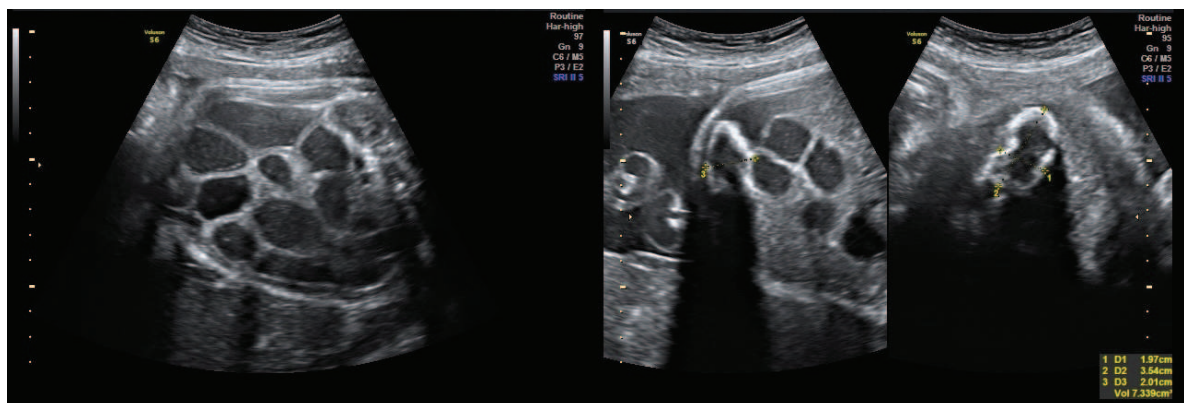
Foi realizada ultrassonografia no serviço de medicina fetal da MEAC, sendo evidenciado intestino hiperecogênico, imagem anecóica, alongada, intra-abdominal medindo 2,3 x 0,5 cm e dilatação de alças intestinais, interrogado hipótese de íleo meconial.

Foi submetida à ressonância nuclear magnética fetal, sendo visualizada formação cística intra-peritoneal, descrito como imagem inespecífica. Fígado, baço e rins normais. Líquido livre em cavidade abdominal em pequena quantidade. Dentre as possibilidades diagnósticas, considerou-se a hipótese de hamartoma mesenquimal exofítico do fígado, considerando os diferenciais de lesão cística primária da cavidade (linfangioma ou cisto de duplicação entérico). Mais remotamente, levantada a possibilidade de cistos ovarianos com extensão abdominal.

A paciente foi submetida a mais duas ultrassonografias, a primeira constatando alças intestinais dilatadas, massa hiperecogênica de parede intra-abdominal, sub-hepática à direita, medindo 4,4 x 2,6 cm (Figura 1), além de índice de líquido amniótico (ILA) de 292 mm. Interrogou-se, então, obstrução de alça intestinal, ileal, jejunal? Íleo meconial? Ânus imperfurado? Doença de Hirschsprung?

Na segunda ultrassonografia se manteve a imagem da massa intra-abdominal hiperecogênica, com forte sombra acústica posterior, medindo 19 x 35 x 20 mm e volume de 7,3 cm³ em região anterior à direita da veia umbilical, em seu trajeto intra-abdominal. Notava-se ainda, dilatação de alças intestinais, com diâmetro luminal de 2,0 cm e ILA de 154 mm.

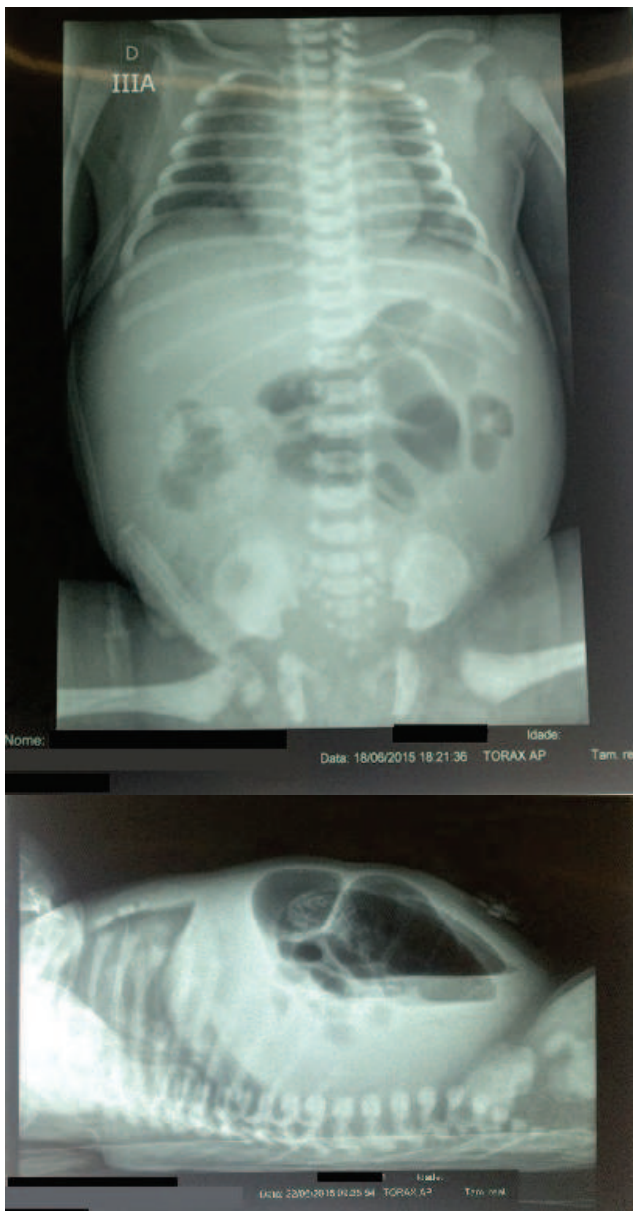Figura 1. Ultrassonografia fetal evidenciando dilatação de alças intestinais e massa hiperecogênica sub-hepática.



Na 39ª semana foi submetida a parto abdominal devido macrossomia fetal (peso estimado de 4.692 g). Recém-nascido (RN), vivo, sexo feminino, escore de Apgar de 3 e 7 no 1º e 5º minutos, respectivamente. Foi imediatamente intubado com tubo orotraqueal tamanho 3,5 e encaminhado à Unidade de Terapia Intensiva Neonatal (UTIN). Ao exame físico após nascimento foi evidenciado gemência, cianose e o abdome encontrava-se globoso, tenso, com presença de massa em hemiabdomine à direita.

Em menos de 24 horas foi extubado, colocado em HOOD com FIO₂ 30% e sendo constatado resíduo gástrico bilioso de 146 ml em 24 horas. Foi avaliado pela cirurgia pediátrica que solicitou Raio-X e ultrassonografia abdominais, sendo visualizado no primeiro distensão de alças e níveis hidroaéreos (Figura 2) e no segundo exame volumosas imagens tubulares anecóicas, tortuosas, com conteúdo líquido, exibindo peristalse em andar inferior do abdome; fígado, baço e rins normais.

Figura 2. Raio-X de abdome, anterior-posterior e perfil, evidenciando distensão de alças intestinais.



Chegou a receber dieta via oral e evoluiu com melhora do desconforto respiratório, com suspensão de oxigenioterapia, porém persistia com distensão abdominal com ruídos hidroaéreo (RHA) diminuídos e oligúria. RN evoluiu nos 5 primeiros dias de vida com resíduo gástrico bilioso diariamente, evoluindo para fecalóide. Hemograma com neutrofilia.

Após nova avaliação da cirurgia pediátrica foi indicada laparotomia exploradora. Os seguintes achados foram descritos: atresia de íleo terminal com provável perfuração e bloqueio de alças, comprometendo ceco e cólon ascendente, além de múltiplas aderências. Realizada ressecção dos segmentos atrésicos estendendo-se 10 cm dos segmentos e anastomose término-terminal. Iniciado profilaticamente esquema antibiótico com penicilina cristalina e gentamicina, além da necessidade de intubação orotraqueal e dieta zero associada a nutrição parenteral. No dia seguinte foi acrescentado tazocin profilático por 3 dias.

No 5º dia pós operatório o RN evoluiu com taquidispnéia, taquicardia, resíduo gástrico bilioso, porém com evacuações presentes. Hemograma encontrava-se alterado sugerindo sepse. Foi então iniciado antibioticoterapia com cefepime e vancomicina.

O resultado da hemocultura detectou infecção por *Pseudomonas aeruginosa*. Evoluiu com bradicardia e nova intubação orotraqueal.

Apresentou piora clínica, sendo necessário fazer uso de óxido nítrico (acidose respiratória), necessitando de drogas vasoativas, sendo então iniciado dopamina e dobutamina.

Houve surgimento de rash máculo-papular disseminado com hiperemia de parede abdominal, suspeitando-se de deiscência e abscesso abdominal. Avaliado pela cirurgia pediátrica, foi submetido a drenagem de cavidade abdominal, após confirmação ultrassonográfica, com extravasamento de material violáceo, fezes e ar. Nova laparotomia evidenciou presença de fezes em cavidade peritoneal, aderências firmes entre alças e deiscência parcial de anastomose íleo-cólica. Realizada ileostomia com lise de aderências. No primeiro dia de pós-operatório apresentou hipotensão mesmo em uso de drogas vasoativas; no entanto, evoluiu para óbito.

DISCUSSÃO

No pré-natal vários achados ultrassonográficos incluindo dilatação intestinal, ascite e polidrâmnio podem estar associados com peritonite meconial.^{7,8} No entanto, a presença de calcificação é o mais importante e geralmente está associada ao diagnóstico.¹

Peritonite meconial diagnosticada no pré-natal difere daquela diagnosticada em recém-nascidos. A tendência é que as formas menos severas sejam diagnosticadas antes do nascimento, e o ultrassom seja mais sensível na detecção de calcificações. Muitos dos casos diagnosticados ainda intrauterinos podem permanecer assintomáticos mesmo após o parto, e aquela

diagnosticada em recém-nascidos representa a forma mais grave da doença com associação de obstrução intestinal e peritonite. Portanto, o prognóstico da patologia diagnosticada no pré-natal é obviamente melhor do que diagnosticado no neonato.⁷

No caso apresentado, apesar da visualização de alterações ultrassonográficas no pré-natal, como dilatação de alças intestinais, massa cística intra-peritoneal e polidrômio, o diagnóstico definitivo de atresia de íleo terminal só foi possível após abordagem cirúrgica já no 7º dia de vida. Não foram evidenciados outros sinais sugestivos descritos na literatura como calcificações císticas e ascite, dificultando ainda mais o diagnóstico ultrassonográfico no pré-natal, incluindo nosso estudo entre a maioria dos casos suspeitos de peritonite meconial, onde menos de dez casos descritos tiveram o correto diagnóstico intrauterino.^{9,10}

REFERÊNCIAS

1. Dirkes K, Crombleholme TM, Craigo SD, Latchaw LA, Jacir NN, Harris BH, et al. The natural history of meconium peritonitis diagnosed in utero. *J Pediatr Surg.* 1995;30(7):979-82.
2. Amagada JO, Premkumar G, Arnold JM, Davies C. Prenatal meconium peritonitis managed expectantly. *J Obstet Gynaecol.* 2004;24(3):311-2.
3. Brisighelli A Neto, Caetano SM, Sorrenti R. Ascite fetal isolada. *Rev Cienc Med Campinas.* 2007;16(1):57-60.
4. Hyett J. Intra-abdominal masses: prenatal differential diagnosis and management. *Prenat Diagn.* 2008;28(7):645-55.
5. Saleh N, Geipel A, Gembruch U, Heep A, Heydweiller A, Bartmann P, et al. Prenatal diagnosis and postnatal management of meconium peritonitis. *J Perinat Med.* 2009;37(5):535-8.
6. Konje JC, Chazal R, MacFadyen U, Taylor DJ. Antenatal diagnosis and management of meconium peritonitis: a case report and review of the literature. *Ultrasound Obstet Gynecol.* 1995;6(1):66-9.
7. Ramesh JC, Chow TW, Yik YI, Ramanujam TM. Meconium peritonitis: prenatal diagnosis and postnatal management - a case report. *Med J Malaysia.* 1999;54(4):528-30.
8. Minato M, Okada T, Miyagi H, Honda S, Takazawa K, Kubota KC, et al. Meconium pseudocyst with particular pathologic findings: a case report and review of the literature. *J Pediatr Surg.* 2012;47(4):e9-12.
9. Yang WT, Ho SS, Metreweli C. Case report: antenatal sonographic diagnosis of meconium peritonitis and subsequent evolving meconium pseudocyst formation without peritoneal calcification. *Clin Radiol.* 1997;52(6):477-9.
10. Agboola AJ, Stokes IM, Jones A. An unusual presentation of meconium peritonitis. *J Obstet Gynaecol.* 2004;24(1):90-1

Como citar:

Costa MP, Feitosa HN, Cordeiro KM, Colares JH, Barros FC, Moreira SO, et al. Diagnóstico pré-natal de peritonite meconial - relato de caso. *Rev Med UFC.* 2017 jan-abr;57(1):52-55.

Schwannoma de cauda equina com acometimento vertebral: relato de caso e revisão de literatura

Cauda equina schwannoma with vertebral damage: case report and literature review

Lucas Fernandes Ferreira¹. Karen Lopes Cunha¹. Marcos André Araújo Accioly Filho¹. Rayanne Cristina Cavalcante Vieira¹. Gabriel Albuquerque Parente¹. Arnaldo Ribeiro de Arruda². José Arnaldo Motta de Arruda³.

1 Acadêmico(a) de Medicina da Universidade Federal do Ceará (UFC) e membro do Núcleo de Estudos em Neurocirurgia, Fortaleza, Ceará, Brasil. 2 Médico neurocirurgião. 3 Médico neurocirurgião, Doutorado em Medicina (Neurocirurgia), professor do Departamento de Cirurgia da Universidade Federal do Ceará (UFC), Fortaleza, Ceará, Brasil.

RESUMO

O schwannoma é uma neoplasia de células de Schwann a qual pode ocorrer em diversas partes do sistema nervoso, mas corresponde a uma pequena parcela dos tumores de cauda equina, sendo incomum o acometimento ósseo. Relatamos o caso de um paciente masculino, 49 anos, o qual apresentou quadro algico com redução de força. Exames de imagem revelaram tumor na região da cauda equina causando compressão nervosa e erosão do corpo vertebral de L3. Os achados histopatológicos corroboram diagnóstico de schwannoma e o tratamento cirúrgico acarreta resolução do quadro.

Palavras-chave: Coluna vertebral. Neoplasias. Neurocirurgia.

ABSTRACT

The schwannoma is a Schwann cell neoplasm that can occur in many regions of the nervous system, although it accounts for a small portion of the cauda equina tumors being uncommon the bone involvement. We report the case of a male patient, 49 years old, presenting algic condition with strength reduction. Imaging revealed a cauda equina tumor causing nerve compression and L3 vertebral body erosion. Histopathological findings support the schwannoma diagnosis and the surgical treatment causes solution of the condition.

Keywords: Spine. Neoplasms. Neurosurgery.

Autor correspondente: Lucas Fernandes Ferreira, Rua Desembargador Praxedes, 1455, Vila União, Fortaleza, Ceará. CEP: 60420-025. Telefone: +55 85 98899-7986. E-mail: lff_lucas@hotmail.com

Conflito de interesses: Não há qualquer conflito de interesses por parte de qualquer um dos autores.
Recebido em: 12 Fev 2016; Revisado em: 07 Jun 2016; Aceito em: 29 Jul 2016.

INTRODUÇÃO

O schwannoma, também conhecido como neurilemoma, é uma neoplasia de células de Schwann, as quais são responsáveis pela formação da bainha de mielina de nervos periféricos. Tal tumor tem caráter não metastático na maioria dos pacientes e sua incidência é menor que 0,5 por 100.000 pessoas por ano. Sua prevalência aumenta com a idade, sendo o pico entre a quarta e a quinta décadas de vida.¹

Essa neoplasia tem como sua localização mais comum o nervo vestibulo-coclear (NC VIII), principalmente seu ramo vestibular, embora também possa ocorrer em outros nervos cranianos ou na medula espinal. Apenas 6% dos tumores intradurais, categoria na qual se encaixam a maioria dos schwannomas, ocorrem no nível da cauda equina.²

Quando há a presença de múltiplos schwannomas, é possível que exista associação com neurofibromatose (tipo I ou tipo II) ou com schwannomatose, doenças de caráter hereditário. A primeira se manifesta com schwannoma do NC VIII, também conhecido como schwannoma do acústico. Segundo estudos de grande porte, a neurofibromatose, contudo, acomete apenas cerca de 7% dos pacientes com schwannoma, sendo mais comum que se encontre essa neoplasia sem doença associada.¹ A presença de schwannoma bilateral do nervo acústico é patognômico de Neurofibromatose tipo II.

O estudo histopatológico de um schwannoma clássico demonstra alternância entre áreas mais densas e áreas menos celulares.

As principais manifestações clínicas do schwannoma são tardias, uma vez que o tumor apresenta crescimento lento, e

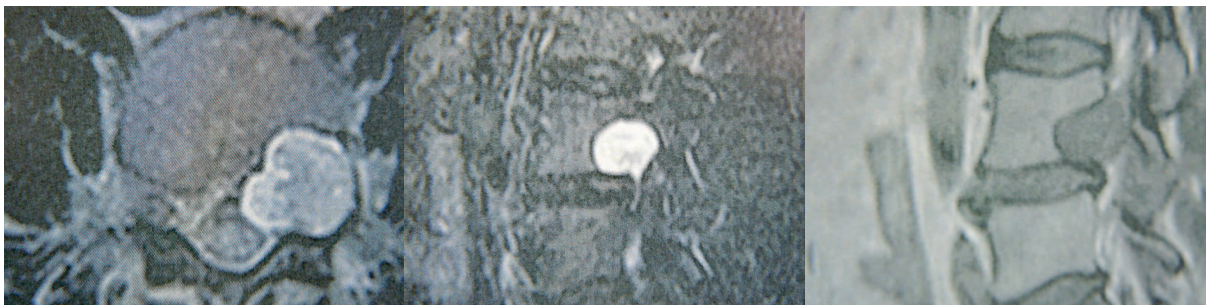
decorrem da compressão nervosa causada pela massa. Dentre elas estão dor e alterações na sensibilidade ou na motricidade. Em raras situações há acometimento ósseo associado.

RELATO DO CASO

Paciente do sexo masculino, 49 anos, apresentou lombocíalagia esquerda, acompanhada de redução aguda da força desse membro (grau IV), por um período de três anos de forma progressiva, quando da consulta o paciente apresentava nítida paresia do membro inferior esquerdo, predominando a atrofia do quadríceps femoral. Foi realizada ressonância nuclear magnética, a qual demonstrou uma massa tumoral causando grande erosão óssea no corpo vertebral de L3 (Figura 1). A remoção da neoplasia foi realizada por meio de uma hemilaminectomia com extirpação total do tumor com preservação da raiz nervosa de L3 e L4 à esquerda. Apesar de haver lesão óssea, não foi necessária a realização de fixação da coluna, uma vez que as facetas articulares e o disco intervertebral não foram comprometidos, preservando-se a estabilidade.

O paciente apresentou importante melhora no quadro álgico da região lombar e da perna esquerda após o procedimento. A biópsia do tumor confirmou o diagnóstico de schwannoma, inclusive com visualização das áreas de Antoni A e Antoni B. Não houve recidivas do tumor durante o acompanhamento. Três anos após a cirurgia, o paciente voltou às suas atividades de trabalho e a atrofia do músculo quadríceps femoral regrediu completamente.

Figura 1. Ressonância Nuclear Magnética evidenciando schwannoma erodindo corpo vertebral.



DISCUSSÃO

Dentre todos os tumores espinais, 86,6% não têm caráter metastático e apenas 0,5% ocorrem no nível da cauda equina.³ Essas neoplasias são classificadas como extradurais, intradurais extramedulares ou intradurais intramedulares. O schwannoma é um tumor de bainha nervosa, sendo, portanto, intradural extramedular, embora alguns possam crescer a ponto de terem componente extradural ou mesmo serem completamente extradurais,^{1,4} havendo inclusive relato de casos em que o schwannoma não se liga ao tecido nervoso.⁵ Em geral, o schwannoma de cauda equina clássico apresenta crescimento lento, o que torna seus sintomas tardios. Quando sintomático,

esse tumor causa, na maioria dos casos, dor, a qual piora durante a noite, e alterações na sensibilidade, uma vez que a neoplasia normalmente se estabelece em raízes sensitivas. Schwannomas gigantes podem ainda causar distúrbios do sistema nervoso autônomo, como incontinência urinária.⁶ No caso relatado, a neoplasia se encontrava no nível da cauda equina e tinha origem intradural, embora se estendesse além dos limites do canal vertebral. Tal expansão gerou erosão óssea vertebral por pressão, causando remodelamento do osso. O acometimento ósseo pode ser presente em schwannomas em outras localizações,⁷ sendo muito comum em schwannomas no nível do sacro.⁸ A incidência de erosão vertebral em neurinomas de cauda equina, como o visto no caso relatado, não é bem elucidada em grandes estudos,

embora raros casos de extensa erosão óssea por neoplasia nessa localização já tenham sido descritos.⁵

Esse tumor também pode ter uma apresentação plexiforme com uma forma multinodular, embora essa variante seja mais comum em região de cabeça e pescoço, sendo extremamente rara na região da cauda equina tendo apenas um caso sido relatado na literatura de schwannoma plexiforme em cauda equina.⁹

Clinicamente, é possível que a mielopatia ou radiculopatia, como no caso relatado, decorrente de uma compressão nervosa causada por schwannoma, seja confundida com herniação de disco, tumor ou mesmo, mais raramente, doenças desmielinizantes.

O diagnóstico primário do schwannoma é realizado por técnicas de imagem, ao se avaliar, por exemplo, o formato do tumor, sendo o schwannoma mais arredondado e o neurofibroma, seu principal diagnóstico diferencial, de formato mais fusiforme. Contudo, tais técnicas não são sempre precisas na diferenciação entre esse tumor e um neurofibroma. Além disso, outros tumores intradurais extramedulares também podem ter apresentação similar à do schwannoma, como o meningioma. Para o diagnóstico do schwannoma o método mais sensível e mais específico é a ressonância nuclear magnética. Em geral, o tumor se apresenta como uma massa de intensidade de sinal moderada em T1 e de intensidade de sinal alta em T2. Na maioria dos casos, a neoplasia é visualizada contida ao espaço do canal medular, comprimindo o nervo. Nesse caso houve clara erosão óssea da vértebra L3, decorrente do crescimento tumoral. Entretanto, as facetas articulares foram poupadas, o que evitou a necessidade de fixação da coluna.

REFERÊNCIAS

1. Conti P, Pansini G, Mouchaty H, Capuano C, Conti R. Spinal neurinomas: retrospective analysis and long-term outcome of 179 consecutively operated cases and review of the literature. *Surg Neurol.* 2004;61(1):34-44.
2. Wostrack M, Shiban E, Obermueller T, Gempt J, Meyer B, Ringel F. Conus medullaris and cauda equina tumors: clinical presentation, prognosis, and outcome after surgical treatment: clinical article. *J Neurosurg Spine.* 2014;20(3):335-43.
3. Jung KW, Park KH, Ha J, Lee SH, Won YJ, Yoo H. Incidence of primary spinal cord, spinal meninges, and cauda equina tumors in Korea, 2006-2010. *Cancer Res Treat.* 2015;47(2):166-72.
4. Celli P, Trillò G, Ferrante L. Spinal extradural schwannoma. *J Neurosurg Spine.* 2005;2(4):447-56.
5. Zhang F, Lu F, Jiang J, Wang H. Two case reports and an updated review of spinal intraosseous schwannoma. *J Korean Neurosurg Soc.* 2015;57(6):478-83.
6. Iizuka Y, Iizuka H, Kobayashi R, Mieda T, Takagishi K. Giant schwannoma with extensive scalloping of the lumbar vertebral body

O método de tratamento utilizado, laminectomia com extirpação total do tumor, é o mais utilizado para o tratamento dessa neoplasia, embora certas vezes seja realizada ressecção subtotal.¹⁰ A ressecção subtotal, contudo, pode estar relacionada a altas taxas de reincidências, havendo estudos que indicaram existir recorrência de todos os tumores submetidos a ressecção parcial.¹ A ressecção subtotal pode ainda, em certos casos, negligenciar tumores com potencial maligno.¹¹ Tais evidências corroboram a decisão de extirpação total da neoplasia no caso relatado, assim como a ausência de recidivas durante o acompanhamento.

Além disso, há controvérsias quanto à incidência de instabilidade vertebral após a laminectomia, embora tal complicação não tenha acontecido com o paciente cujo caso é relatado.

A confirmação diagnóstica de um schwannoma se dá pelo estudo histopatológico, o qual classicamente demonstra alternância de camadas compactas de células fusiformes, paliçadas alternadas com os corpos de Verocay, denominadas áreas de Antoni A, e camadas menos celulares e mais desorganizadas que podem apresentar vacúolos lipídicos, denominadas áreas de Antoni B.

Dessa forma, é importante que se tenha em mente o fato de o neurinoma de cauda equina, apesar de ser um tumor de lento crescimento, ter potencial para causar grandes erosões vertebrais. A possibilidade de incidência de instabilidade vertebral também não deve ser esquecida nesses casos ao se optar pelo tratamento cirúrgico com laminectomia, devendo a possibilidade de ser feita fixação da coluna ser avaliada em cada caso.

treated with one-stage posterior surgery: a case report. *J Med Case Rep.* 2014;8:421.

7. Baranović M, Macan D, Begović EA, Luksic I, Brajdić D, Manojlović S. Schwannoma with secondary erosion of mandible: case report with a review of the literature. *Dentomaxillofac Radiol.* 2006;35(6):456-60.

8. Salvant JB Jr, Young HF. Giant intrasacral schwannoma: an unusual cause of lumbrosacral radiculopathy. *Surg Neurol.* 1994;41(5):411-3.

9. Mori K, Imai S, Nishizawa K, Nakamura A, Ishida M, Matsusue Y. Plexiform schwannoma arising from cauda equina. *Spine J.* 2015;15(1):205-6.

10. Sohn S, Chung CK, Park SH, Kim ES, Kim KJ, Kim CH. The fate of spinal schwannomas following subtotal resection: a retrospective multicenter study by the Korea spinal oncology research group. *J Neurooncol.* 2013;114(3):345-51.

11. Bhatia S, Khosla A, Dhir R, Bhatia R, Banerji AK. Giant lumbosacral nerve sheath tumors. *Surg Neurol.* 1992;37(2):118-22.

Como citar:

Ferreira LF, Cunha KL, Accioly MA Filho, Vieira RC, Parente GA, Arruda AR, et al. Schwannoma de cauda equina com acometimento vertebral: relato de caso e revisão de literatura. *Rev Med UFC.* 2017 jan-abr;57(1):56-58.

Dermatofibrossarcoma protuberante em criança de três anos

Dermatofibrosarcoma protuberans in three-year-old child

Juliana Maria Cavalcante Ribeiro Ramos¹. Carina Maria de Sena Machado¹. Aline Salmito Frota². Jéssica Gomes Carneiro². Carlos Henrique de Oliveira Araújo². José Wilson Accioly Filho³. José Telmo Valença Júnior⁴.

1 Médica Residente de Dermatologia do terceiro ano do Hospital Universitário Walter Cantídio (HUWC), Fortaleza, Ceará, Brasil. 2 Médico pós-graduado em Dermatologia pelo Hospital Universitário Walter Cantídio (HUWC). 3 Mestre e Doutor em Dermatologia pela Universidade Federal do Rio de Janeiro (UFRJ), Professor Adjunto de Dermatologia da Universidade Federal do Ceará (UFC), Chefe do Serviço de Dermatologia do Hospital Universitário Walter Cantídio (HUWC). 4 Doutor em Ciências Médicas pela Universidade Estadual de Campinas (UNICAMP), Professor associado nível 1 de Patologia da Universidade Federal do Ceará (UFC), Supervisor do Programa de Residência Médica em Patologia do Hospital Universitário Walter Cantídio (HUWC).

RESUMO

O dermatofibrossarcoma protuberante (DFSP) é um raro tumor cutâneo fibrohistiocítico de origem dérmica com baixo grau de malignidade e que se caracteriza pelo crescimento lento. Acomete preferencialmente adultos, estima-se que a incidência desse tumor varie de 0,8 a 5 casos por milhão a cada ano. Clinicamente, pode mimetizar dermatofibroma e lesões queloidianas. Os autores descreveram um caso atípico de DFSP em uma criança de três anos, ressaltando-se a importância do diagnóstico correto e precoce, devido à alta taxa de recorrência deste tumor correlacionada a uma conduta cirúrgica inadequada, muitas vezes, pela semelhança com dermatofibroma ou com queleide.

Palavras-chave: Dermatofibrossarcoma. Fibrossarcoma. Neoplasias cutâneas.

ABSTRACT

Dermatofibrosarcomaprotuberans (DFSP) is a rare fibrohistiocytic neoplasm of the dermis layer of the skin with a low malignant potential and expansion rate. Clinically, the tumor may resemble dermatofibroma and keloid lesions and occurs more frequently in adults, with an estimated incidence that varies from 0.8 to 5 cases per million each year. The authors described an unusual DFSP case in a 3-year-old boy, emphasizing the importance of the correct and early diagnosis due to the high rates of recurrence of this neoplasm, which might be correlated to inadequate surgical procedures, mostly as result of the similarity with dermatofibroma and keloid.

Keywords: Dermatofibrosarcoma. Fibrosarcoma. Skin Neoplasms.

Autor correspondente: Juliana Maria Cavalcante Ribeiro Ramos, Rua Marvin, 99, Parque Manibura, Fortaleza, Ceará. CEP: 60821-790. Telefone: +55 85 99920-8138. E-mail: julianaramos_86@hotmail.com

Conflito de interesses: Não há qualquer conflito de interesses por parte de qualquer um dos autores.
Recebido em: 27 Fev 2016; Revisado em: 11 Mai 2016; Aceito em: 11 Mai 2016.

INTRODUÇÃO

O Dermatofibrossarcoma protuberante (DFSP) é um tumor raro de malignidade intermediária, localmente invasivo, com baixo potencial metastático e considerado raro na infância.^{1,2}

Estima-se que a incidência desse tumor varie de 0,8 a 5 casos por milhão a cada ano.³ É observado frequentemente em indivíduos adultos de meia idade entre 20 a 50 anos.^{4,5}

Apenas 6% desses tumores são diagnosticados em pacientes menores de 16 anos.² Apesar de alguns trabalhos evidenciarem ligeira predominância no sexo masculino, estudos mais recentes demonstram predominância desse tipo de tumor em mulheres.⁶

Alguns autores descrevem o tumor desenvolvendo-se em cicatriz prévia de cirurgia, queimadura, imunização para varicela ou BCG, bem como seu crescimento rápido durante a gravidez, fato atribuído a receptores para progesterona no tumor.³

Clinicamente, o DFSP apresenta-se como placa assintomática, eritemato-violácea indurada e geralmente única. Ocasionalmente, pode manifestar-se como nódulo cutâneo firme ou placa levemente deprimida ou, ainda, como placa esclerótica semelhante à morfeia.⁴

A apresentação pigmentada recebe o nome de tumor de Bednar e ocorre em menos de 5% dos casos.⁷

Do ponto de vista histopatológico, caracteriza-se por densa população uniforme de células fusiformes, em arranjo estoriforme (em redemoinho ou cata-vento), em geral, com pouco pleomorfismo nuclear e baixa atividade mitótica.^{2,5,7} A imuno-histoquímica é útil no diagnóstico diferencial do DFSP, no qual a maioria das células é positiva para marcação com CD34 e negativa para XIIIa,^{1,3,7} ao contrário do dermatofibroma que geralmente expressam fator XIIIa e são negativos para imunomarcação com CD34.³

O tratamento do DFSP é essencialmente cirúrgico.^{1,8}

Apesar de sua agressividade local, o DFSP metastatiza-se raramente, exceto nos casos de tumores com áreas fibrossarcomatosas.^{4,9}

A alta taxa de recorrência deste tumor correlaciona-se a uma conduta cirúrgica inadequada em decorrência das lesões serem confundidas com dermatofibroma ou com queiloide.⁸

A maioria das recorrências locais é observada três anos após a excisão.³ Consequentemente, os pacientes devem ser examinados a cada três ou seis meses durante os três primeiros anos após a cirurgia e anualmente por toda a vida.³

RELATO DO CASO

Paciente do sexo masculino, três anos, branco, com história de surgimento de lesão do tipo placa eritematosa com nodulação

central assintomática no hemiabdomene esquerdo, próximo à cicatriz umbilical, de surgimento há mais ou menos um ano (Figuras 1 e 2). Os pais do paciente referiam que a criança nasceu com uma placa eritematosa que, posteriormente, após trauma local por queda da própria altura, evoluiu com nodulação central.

Figura 1. Placa avermelhada com nódulo eritematoso central em hemiabdomene esquerdo.

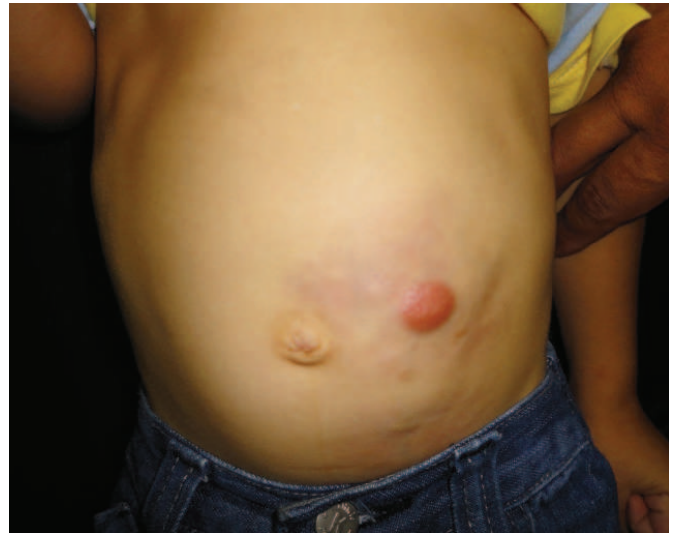
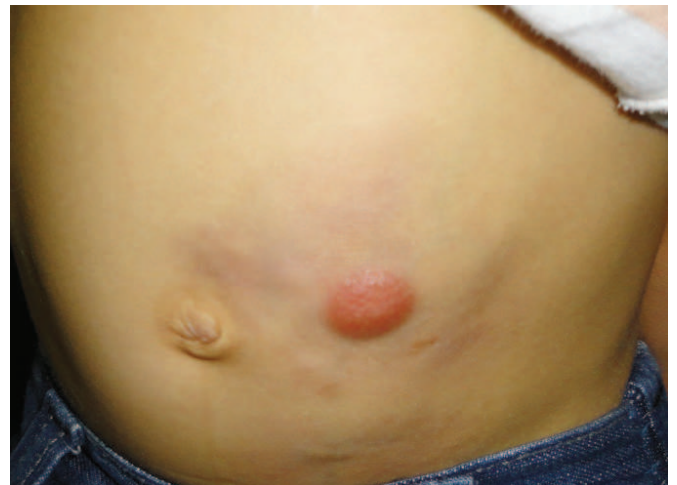
Figura 2. Placa avermelhada com nódulo eritematoso central em hemiabdomene esquerdo. Maior detalhe.



Realizada biópsia incisional com histopatológico compatível com proliferação de células fusiformes de núcleos discretamente hiper cromáticos, monomórficas, em arranjo estoriforme sugestivo de dermatofibrossarcoma protuberante (Figuras 3 e 4). A imuno-histoquímica revelou CD34 fortemente positivo (Figura 5) e fator XIIIa negativo, confirmando o diagnóstico. O paciente foi encaminhado para o Serviço de Cirurgia Pediátrica onde realizou procedimento de exérese cirúrgica com ampla margem de segurança (Figura 6).

Figura 3. Microfotografia (Hematoxilina-Eosina (HE) 200x). Proliferação de células fusiformes em arranjo estoriforme.

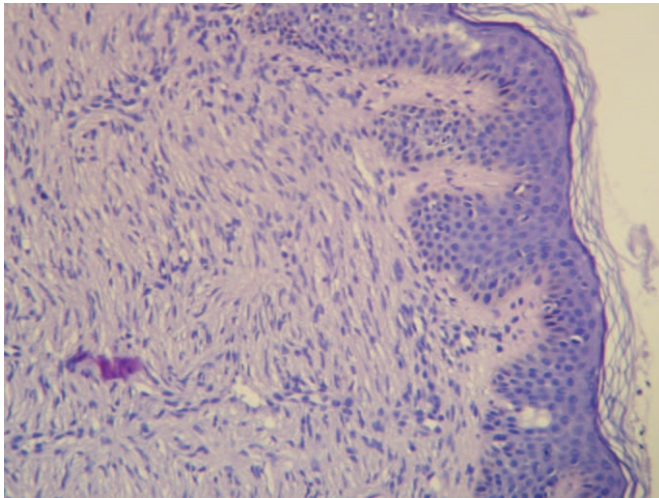


Figura 4. Microfotografia (Hematoxilina-Eosina (HE) 200x). Proliferação de células fusiformes em arranjo estoriforme. Maior detalhe.

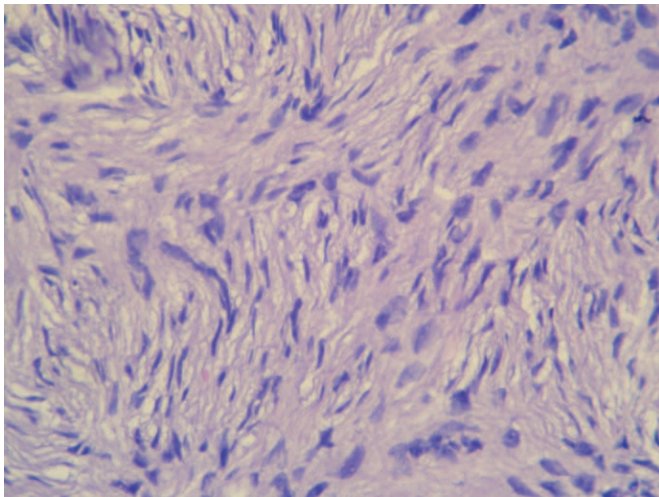


Figura 5. Imuno-histoquímica. CD34 intensamente positivo.

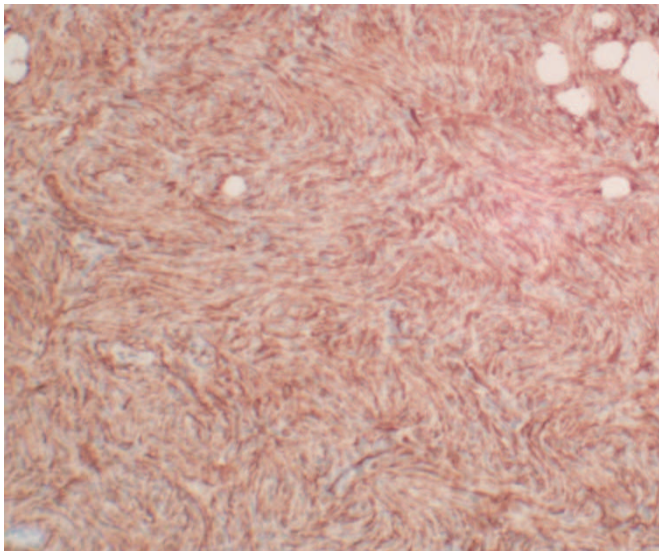
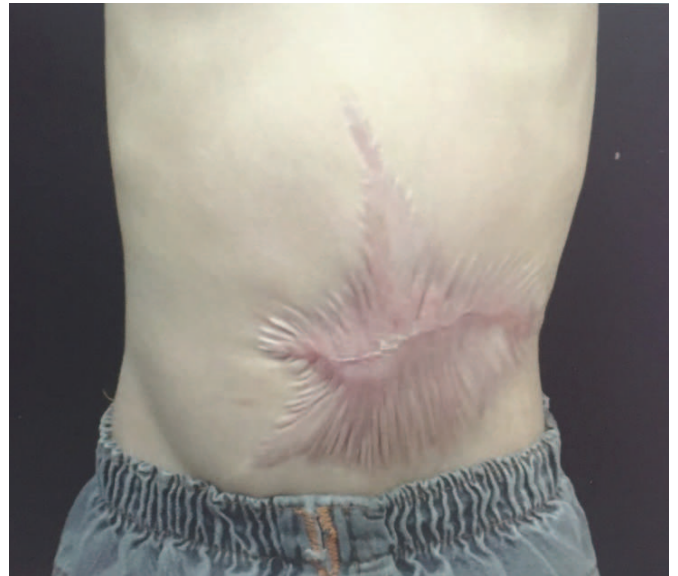

Figura 6. Cicatriz após excisão cirúrgica com ampla margem de segurança.



Atualmente, segue em acompanhamento ambulatorial periódico pelo Serviço de Dermatologia e, até o momento, após um ano da cirurgia, não apresenta recidiva da lesão.

DISCUSSÃO

Dermatofibrossarcoma protuberante é considerado raro na infância e adolescência.^{1,4} Entretanto, pacientes com DFSP com menos de 18 anos, como no presente relato, já foram descritos na literatura despertando nossa atenção para um diagnóstico mais precoce em casos com clínica sugestiva dessa neoplasia cutânea em crianças.

As diferenças raciais na incidência do DFSP são significativas com uma estabelecida predominância em pacientes de raça negra.¹⁰ Em discordância, o paciente descrito não era negro.

Relatos da literatura informam que o tronco é a região mais acometida pelo DFSP, em 50 e 60% dos pacientes, sendo as áreas preferenciais: pelve e ombros.^{3,5} Em concordância com tal informação, o paciente apresentava lesão em tronco, entretanto, a localização precisa foi no hemiabdomen esquerdo próximo à cicatriz umbilical.

Antecedente de trauma, como fator desencadeante, é descrito em apenas 10 a 20% dos casos.³ O paciente aqui discutido apresentava uma placa eritematosa no abdome presente desde o nascimento e, após um trauma local, houve surgimento da lesão nodular central. Deduz-se que o trauma contribuiu, provavelmente, para o crescimento progressivo da neoplasia.

O tratamento de escolha é a ressecção cirúrgica com amplas margens ou a cirurgia micrográfica de Mohs.^{1,8} O grande problema do DFSP é sua tendência à recorrência local após a cirurgia.^{4,8} Ressalta-se a importância do diagnóstico precoce com a finalidade de evitar excisões maiores bem como recidivas e lesões metastáticas.

REFERÊNCIAS

1. Wollina U. Dermatofibrosarcoma protuberans in a 10-year-old child. *J Dermatol Case Rep.* 2013;7(4):121-4.
2. Valdivielso-Ramos M, Hernanz JM. Dermatofibrosarcoma protuberans en la infancia. *Actas Dermosifiliogr.* 2012;103(10):863-73.
3. Fleury LF Júnior, Sanches JA Júnior. Sarcomas cutâneos primários. *An Bras Dermatol.* 2006;81(3):207-21.
4. Campbell GA, Barros DM, Campbell IT, Moraes M. Dermatofibrossarcoma protuberante congênito: a propósito de um caso. *An Bras Dermatol.* 2000;75(3):333-7.
5. Angouridakis N, Kafas P, Jerjes W, Triaridis S, Upile T, Karkavelas G, et al. Dermatofibrosarcoma protuberans with fibrosarcomatous transformation of the head and neck. *Head Neck Oncol.* 2011;3:5.
6. Criscione VD, Weinstock MA. Descriptive epidemiology of dermatofibrosarcoma protuberans in the United States, 1973 to 2002. *J Am Acad Dermatol.* 2007;56(6):968-73.
7. Azulay RD, Azulay DR. *Dermatologia.* 6. ed. Rio de Janeiro: Guanabara Koogan; 2013.
8. Macedo JL, Barbosa GS, Rosa SC. Dermatofibrossarcoma protuberante. Artigo de revisão. *Rev Bras Cir Plást.* 2008;23(2):138-43.
9. Hoesly PM, Lowe GC, Lohse CM, Brewer JD, Lehman JS. Prognostic impact of fibrosarcomatous transformation in dermatofibrosarcoma protuberans: a cohort study. *J Am Acad Dermatol.* 2015;72(3):419-25.
10. Bologna J, Jorizzo J, Rapini RP. *Dermatology.* 2nd ed. London: Mosby; 2010.

Como citar:

Ramos JM, Machado CM, Frota AS, Carneiro JG, Araújo CH, Accioly JW Filho, et al. Dermatofibrossarcoma protuberante em criança de três anos. *Rev Med UFC.* 2017 jan-abr;57(1):59-62.

Siderosis bulbi resulting from an intraocular metallic foreign body: case report

Siderose ocular causada por corpo estranho metálico intraocular: relato de caso

Ricardo Evangelista Marrocos de Aragao¹. Ieda Maria Alexandre Barreira². Gustavo Jose Arruda Mendes Carneiro³. Nayara Queiroz Cardoso Pinto³. Talles Peterson Cavalcante Oriá³. Jhonatan de Paula Araujo Ferreira³. Igor Costa Menezes³.

1 Doutor em oftalmologia pela Universidade de Regensburg, Ratisbona, Alemanha. 2 Oftalmologista do Centro Integrado de Diabetes e Hipertensão, Fortaleza, Ceará, Brasil. 3 Médico, residente de Oftalmologia do Hospital Universitário Walter Cantídio (HUWC), Fortaleza, Ceará, Brasil.

ABSTRACT

Siderosis bulbi is a sight-threatening condition characterized by a pigmentary and degenerative change in the eye that follows the intra-ocular retention of a foreign body containing iron. The main cause of ocular siderosis is penetrating trauma mostly by hammering a steel object without or with poor eye protection. Herein, we report a case of siderosis bulbi after penetrating trauma that was lately treated with vitrectomy to remove the foreign body, and despite treatment resulted in ocular globe atrophy.

Keywords: Retina. Vitrectomy. Wounds and injuries. Optic atrophy. Night blindness.

RESUMO

Siderose ocular é caracterizada por alterações pigmentares e degenerativas oculares causada por retenção de corpo estranho intra-ocular contendo ferro, que pode levar à perda da visão. A principal causa de siderose ocular é o trauma penetrante, causado principalmente por martelar objetos de metal com pouca ou nenhuma proteção ocular. Relatamos o caso de um paciente com siderose ocular causado por trauma penetrante, que foi tratado tardiamente com vitrectomia para remoção do corpo estranho e apesar do tratamento evoluiu com atrofia do globo ocular.

Palavras-chave: Retina. Vitrectomia. Ferimentos e lesões. Atrofia óptica. Cegueira noturna.

Corresponding Author: Ricardo Evangelista Marrocos de Aragao, Rua Osvaldo Cruz, 2335, Dionísio Torres, Fortaleza, Ceará. CEP: 60125-151. Telephone: +55 85 99137-9313. E-mail: ricardomarrocos@yahoo.com

Conflict of interests: The authors have no conflicts of interest to declare.
Received: 26 May 2016; Revised: 25 Jul 2016; Accepted: 09 Aug 2016.

INTRODUCTION

Ocular siderosis is the reaction of the eye to a retained iron foreign body. The iron accumulates particularly in the epithelial structures, such as dilator muscle of the iris, nonpigmented ciliary epithelium, lens epithelium, retinal pigment epithelium and the retina. The most common cause of eye siderosis is the perforation of the eye by iron fragments usually by grinding, drilling, or striking metal in the setting of poor eye protection.¹ High-velocity metal fragments could penetrate the cornea or sclera without a visible entry site due to their small size and to the corneal self-seal wounds. Patients typically present with persistent ocular irritation and redness with or without change in visual acuity.² If iron foreign body is left in the eye, it can cause the siderosis, which is characterized by a rust-colored corneal stroma, greenish-brown iris discoloration, yellow cataract with brown deposits on the anterior capsule, pigmentary retinal degeneration, optic disc swelling/hyperemia and optic atrophy.³ The removal of the retained foreign body is the mainstay of the treatment.

CASE REPORT

A 46 year-old man referred low progressive visual acuity for 08 months in the right eye, triggered by penetrating trauma with metallic material in his right eye. He was hammering a steel object without wearing safety glasses.

On examination, he had visual acuity of light perception in the right eye and 20/25 in the left eye. On slit-lamp examination, was observed a yellow cataract with brown deposits on the anterior capsule, presence of brownish pigments in epithelium and corneal stroma, opacity of anterior chamber with siderotic pigments, fixed mydriasis and iris heterochromia (Figure 1). Intraocular pressure was 04 and 12mmHg in the right and left eye respectively. Fundoscopy was impractical in the right eye and was normal in the left eye. A B-Scan ultrasound of the right eye showed silent vitreous and retina applied. The orbits X-Ray showed linear metallic artifact in the projection of the right orbit cavity (Figure 2).

Figure 1. Observed a yellow cataract with brown deposits on the anterior capsule, presence of brownish pigments in epithelium and corneal stroma, opacity of anterior chamber with siderotic pigments, fixed mydriasis and iris heterochromia.

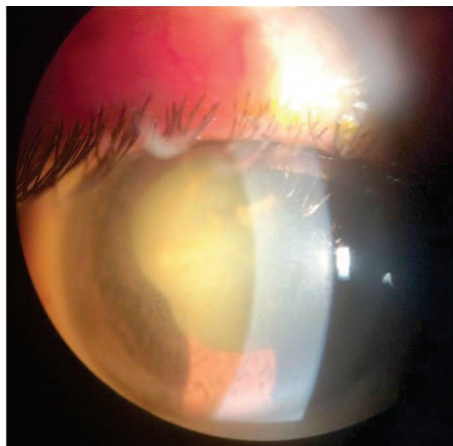
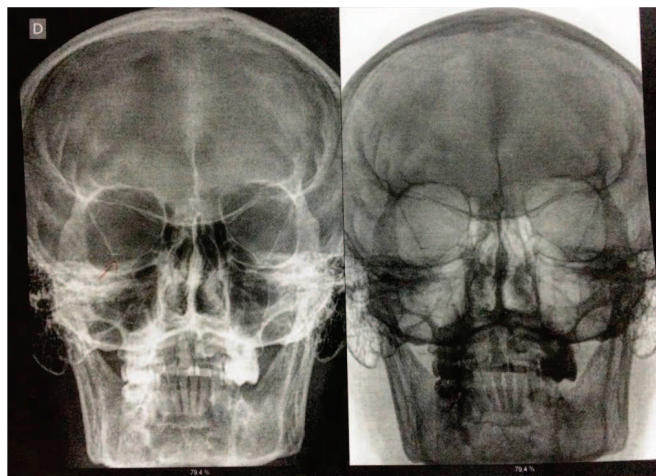



Figure 2. The orbits X-Ray showed linear metallic artifact in the projection of the right orbit cavity (arrow).



Pars plana vitrectomy and cataract surgery was performed for removal of metallic material (Figure 3). Three months after the removal of the iron foreign body visual acuity dropped to no light perception in the right eye.

Figure 3. The removed intraocular metallic foreign body.



DISCUSSION

Siderosis bulbi is a sight-threatening complication of a retained iron-containing intraocular foreign body and may occur from 18 days to 08 years after ocular trauma.⁴ Classical findings are characterized by iris heterochromia, pupillary mydriasis, cataract formation, retinal pigmentary degeneration and occasionally secondary glaucoma.⁵ These findings are caused by the dissociation of metallic foreign body resulting in iron deposits in the epithelial structures, such as the dilator muscle of the iris, lens epithelium, nonpigmented ciliary epithelium, retinal pigment epithelium and retina, which cause toxic effects resulting in cells death.⁶ Intraocular metal

foreign bodies commonly occur in the setting of construction, machining, or auto repair. Hammering steel is the commonest cause of injury.⁷ The history is usually of striking metal in the setting of no or poor eye protection. Patients typically showed ocular irritation and redness, with or without alterations in visual acuity.² The diagnosis is usually made by slit lamp examination, which can detect foreign body in lens, anterior chamber and by a dilated fundus examination, when it is possible. If the foreign body is not clinically evident, orbits computed tomography, ultrasonography B-Scan can be performed. A plain orbital X-ray is the recommended imaging for detection of an intraocular foreign body, but if negative a computed tomography scan is then performed.⁸ Magnetic resonance imaging is very sensitive in detecting foreign bodies, however, is limited because of the threat of a magnetic object's movement during the test, which can cause more damage.³ The most common symptoms are nyctalopia, constricted visual field, decreased vision and electoretinographic changes.

Pars plana vitrectomy is the mainstay treatment of intraocular foreign bodies located posteriorly. Extracapsular cataract extraction using phacoemulsification or nuclear expression

with posterior chamber intraocular lens implantation may be the procedure of choice for visual rehabilitation of eyes with siderotic cataract.

Loss of vision is usually owing to retinal degeneration. The disappearance of symptoms and signs of siderosis following removal of the foreign body has been reported, however, if the iron foreign is left in the eye, or even when it is removed it may cause permanent visual loss.⁹ Moreover, complications following surgery are rather common as postoperative retinal detachment and proliferative vitreoretinopathy. The mass of the intraocular foreign body is a prognostic factor due to its higher kinetic energy, which can cause more damage to the eye tissues.¹⁰

Suspicion of retained intra-ocular foreign body must be investigated in all patients with suspicion of penetrating trauma. The removal of the intra-ocular foreign body should be strongly recommended to avoid the development of ocular siderosis. Although the foreign body is most often surgically removed, in some instances it may be left within the eye. In these cases, close follow-up is recommended.

REFERENCES

1. Talamo JH, Topping TM, Maumenee AE, Green WR. Ultrastructural studies of cornea, iris and lens in a case of siderosis bulbi. *Ophthalmology*. 1985;92(12):1675-80.
2. Benson WB. The incidence of intraocular foreign bodies and other intraocular findings in patients with corneal metal foreign bodies. *Evidence-Based Ophthalmology*. 2011;12(2):76-7.
3. Mester V, Kuhn F. Intraocular foreign bodies. *Ophthalmol Clin North Am*. 2002;15(2):235-42.
4. Sneed SR, Weingeist TA. Management of siderosis bulbi due to a retained iron-containing intraocular foreign body. *Ophthalmology*. 1990;97(3):375-9.
5. O'Duffy D, Salmon JF. Siderosis bulbi resulting from an intralenticular foreign body. *Am J Ophthalmol*. 1999;127(2):218-19.
6. Gerkowicz K, Prost M, Wawrzyniak M. (1985). Experimental ocular siderosis after extrabulbar administration of iron. *Br J Ophthalmol*. 1985;69(2):149-53.
7. Ballantyne JF. (1954). Siderosis bulbi. *Br J Ophthalmol*. 1954;38(12):727-33.
8. Lapira M, Karl D, Murgatroyd H. Siderosis bulbi as a consequence of a missed intraocular foreign body. *BMJ case reports*. 2014;2014:1-3.
9. Zhu L, Shen P, Lu H, Du C, Shen J, Gu Y. Ocular trauma score in siderosis bulbi with retained intraocular foreign body. *Medicine (Baltimore)*. 2015;94(39):e1533.
10. Loporchio D, Mulkamala L, Gorukanti K, Zarbin M, Langer P, Bhagat N. Intraocular foreign bodies: a review. *Surv Ophthalmol*. 2016;61(5):582-96.

Como citar:

Aragao RE, Barreira IM, Carneiro GJ, Pinto NQ, Oriá TP, Ferreira JP, et al. Siderosis bulbi resulting from an intraocular metallic foreign body: case report. *Rev Med UFC*. 2017 jan-abr;57(1):63-65.

Evolução favorável de recidiva de infecção por varicela zoster (cobreiro) durante uso de natalizumabe em paciente com esclerose múltipla: relato de caso

Favorable outcome of shingles during natalizumab treatment in a patient with multiple sclerosis: case report

Diego Raphael Soares Carvalho Feitosa¹. Francisco de Assis Aquino Gondim². Galeno Vieira Rocha¹.

1 Residência em Neurologia, Hospital Universitário Walter Cantídio (HUWC), Fortaleza, Ceará, Brasil. 2 Doutor em Farmacologia pela Universidade Federal do Ceará (UFC). Docente do Departamento de Medicina Clínica, Serviço de Neurologia, Universidade Federal do Ceará, Fortaleza, Ceará, Brasil.

RESUMO

Objetivo: relatar o caso de recidiva de herpes-zoster (HZ) em paciente com esclerose múltipla (EM) em uso de tratamento imunomodulador (natalizumabe) com evolução favorável. **Descrição de caso:** mulher de 39 anos com diagnóstico de EM há 1 ano e 6 meses, previamente tratada com interferon 1a, começou tratamento com natalizumabe, desenvolvendo HZ após três meses de tratamento. HZ foi tratado com aciclovir, por sete dias, via oral. Seguimento ambulatorial após três meses de tratamento mostrou resolução completa das lesões, sem desencadeamento de neuralgia pós-herpética. **Conclusões:** As novas terapias para a EM podem estar relacionadas a diferentes tipos de efeitos adversos. Nem todos os casos de HZ, associados com novas terapias para EM, evoluem de forma desfavorável. Estudos são necessários para reconhecer os fatores de riscos para as formas graves de HZ em tais pacientes.

Palavras-chave: Esclerose múltipla. Natalizumabe. Herpes Zoster.

ABSTRACT

Objective: To report a case of a benign (favorable) course of shingles in a patient with multiple sclerosis (MS) treated with immunomodulatory treatment (natalizumab). **Case description:** A 39 year-old woman diagnosed with MS for one year and a half, previously treated with interferon 1a, began treatment with natalizumab, developing HZ after 3 months of treatment. Shingles was treated with p.o. acyclovir for 7 days. Outpatient follow-up revealed complete resolution of the skin lesions, without the development of post-herpetic neuralgia. **Conclusions:** The new therapies for MS may be associated with different types of adverse effects. Not all cases of shingles associated with new therapies for MS progress in an unfavorable fashion. Studies are necessary to recognize the risk factors for the severe forms of shingles in this group of patients.

Keywords: Multiple sclerosis. Natalizumabe. Herpes Zoster.

Autor correspondente: Francisco de Assis Aquino Gondim, Rua Professor Costa Mendes, 1608, Departamento de Medicina Clínica, Rodolfo Teófilo, Fortaleza, Ceará. CEP: 60430-140. Telefone: +55 85 3366-8354/8333. E-mail: gondimfranc@gmail.com

Conflito de interesses: Não há qualquer conflito de interesses por parte de qualquer um dos autores.
Recebido em: 02 Jan 2016; Revisado em: 01 Ago 2016; Aceito em: 09 Ago 2016.

INTRODUÇÃO

A esclerose múltipla (EM) é uma doença desmielinizante do sistema nervoso central, associada a presença de inflamação, gliose, perda e disfunção neuronal. O início ocorre geralmente entre 20 e 40 anos de idade, mais comum em mulheres (duas a três vezes).¹ É a segunda causa de incapacidade neurológica, superada pelo traumatismo craniano. Apesar das variáveis apresentações da EM, são identificados pelo menos dois tipos de cursos clínicos. O mais comum no adulto jovem, chamado de recorrente/remitente, cursa com déficits neurológicos transitórios, apresentando imprevisibilidade quanto ao tempo de instalação e às características do próximo surto. Destacam-se, também, as formas de curso progressivo, onde os déficits neurológicos instalados são intensificados, sem remissão, com comprometimento dos sistema piramidal e/ou cerebelar e concomitante incapacidade motora.

Desde o início do século XXI, novas terapias, associadas com imunossupressão ou imunomodulação, vêm substituindo as terapias anteriores, associando-se com melhores prognósticos. Dentre as novas terapias, destaca-se o anticorpo recombinante humanizado da anti- α -4-integrina, chamado de natalizumabe.² Apesar de conferir uma maior probabilidade de controle da doença, com diminuição da progressão e do número de recidivas, também pode estar associado com novos efeitos colaterais importantes, destacando-se a leucoencefalopatia multifocal progressiva (LEMP)³ e as infecções recidivantes por varicela-zoster (cobreiro).⁴

Anteriormente, relatamos um paciente com recidiva de HZ associada com o uso de fingolimode, também com prognóstico favorável.⁵ Entretanto, até o presente, não existem critérios específicos para avaliar o risco de desenvolvimento de formas graves de HZ em pacientes que estão em uso de novas terapias para EM. O presente trabalho descreve o curso clínico brando de infecção por herpes zóster recidivante em uma paciente com EM tratada com natalizumabe.

RELATO DE CASO

Paciente feminina, 39 anos, natural de Iracema-Ceará, recebeu o diagnóstico de EM em sua forma recorrente/remitente em 2014, satisfazendo os critérios de McDonald,⁶ após quadro de paralisia facial a direita, parestesias e hemiparesia em dimídio esquerdo. Evoluiu com novo episódio de fraqueza, perda da sensibilidade tátil em membros inferiores e superiores e hiper-reflexia. As imagens de ressonância nuclear magnética (RNM) de encéfalo apresentavam sinais de desmielinização com formas e topografias compatíveis com EM. Havia relato de varicela na infância, sem demonstração laboratorial de infecção prévia. O primeiro curso de tratamento para EM, de julho de 2014 a julho de 2015, foi realizado com interferon beta-1a. Por falha terapêutica, em agosto de 2015, o tratamento foi substituído por natalizumabe mensalmente.

Após três infusões, a paciente apresentou clínica de prurido, eritema e dor localizada na região de dermatomo torácico ao nível de T6-T7 (Figuras 1 e 2), sem novas alterações ao exame neurológico. No segundo dia de evolução, surgiram erupções

máculo-vesiculares compatíveis com varicela zóster. O natalizumabe foi descontinuado e foi iniciado uso de aciclovir, por via oral, durante sete dias (800 mg/dia). Após uma semana, as lesões melhoraram sem dor neuropática residual. O quadro neurológico e funcional não apresentou alterações.

Figura 1. Infecção por herpes-zóster (cobreiro) em dermatomo T-6 e T-7.

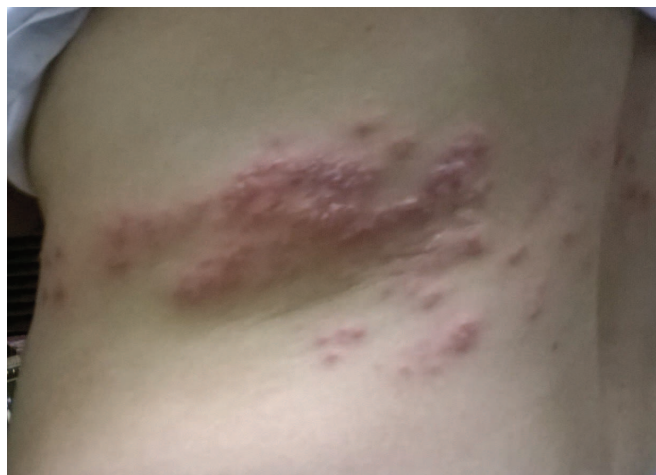
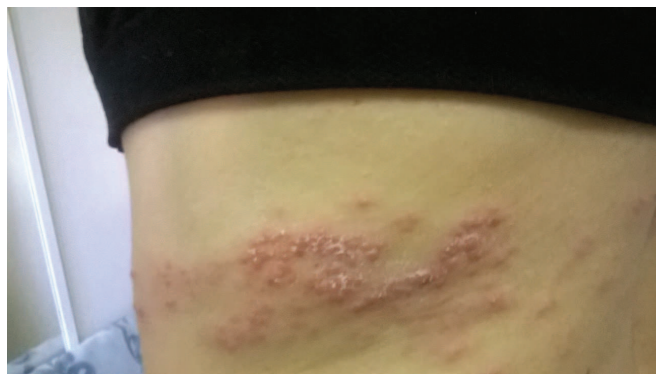
Figura 2. Lesões eritemato-vesiculares caracterizando herpes-zóster.



Após três meses, a paciente não evidenciou lesões dermatológicas em atividade ou sintomas clínicos de envolvimento neurológico. Foi iniciado o uso de acetato de glatiramer 20mg/dia para dar continuidade ao tratamento de EM.

DISCUSSÃO

O Vírus Varicela Zóster (VZV) permanece em estado de latência nos gânglios da raiz dorsal, após infecção primária. Condições clínicas que desencadeiem queda das respostas imunes celulares específicas ao VZV podem ocasionar quadros de HZ. Reativações conhecidas, na cultura popular, com o nome de cobreiro e caracterizadas pelo aparecimento de lesões na pele, com manchas avermelhadas que evoluem para vesículas ou pequenas bolhas com líquido claro no seu interior, situadas em trajetos de nervos sensitivos, são muitas

vezes relacionadas com dor neuropática. A imunossupressão causada pelas novas terapias para EM e o desfecho associado ao aumento do risco de infecção por VZV, apresentam importância clínica, principalmente em pacientes em uso do natalizumabe, agente que tem ação dirigida à α -1-integrina na barreira hematoencefálica, impedindo que as células T saiam da circulação e entrem no Sistema Nervoso Central (SNC), reduzindo assim os ataques à mielina.⁷

Em ensaios clínicos, as infecções por vírus do herpes (VZV, bem como pelo vírus Herpes simplex) foram ligeiramente mais frequentes em pacientes tratados com natalizumabe do que nos doentes tratados com placebo.⁸ Muitas publicações ressaltam a real possibilidade de pacientes tratados com natalizumabe desenvolverem quadros clínicos e neurológicos graves, expressos por esofagite, retinite, encefalite herpética e vasculite secundária à VZV.⁹ Descrevem-se, também, em pacientes tratados para EM com natalizumabe, quadros de mielite aguda por VZV, além dos tipicamente brandos, caracterizados por acometimento dermatológico e sensitivo. Diante dessas informações, tornou-se recomendável a vacinação contra VZV nos pacientes soronegativos para indicação do natalizumabe e do fingolimode. Apesar disso, não existem estudos sistemáticos sobre os riscos e benefícios da prescrição de medicamentos anti-herpéticos profiláticos ou vacinas, considerando que as decisões terapêuticas devem ser

individualizadas. Sem imunização prévia, a literatura mostra um bom desfecho clínico, em casos de HZ ocorrendo em pacientes com EM tratados com natalizumabe, realizando-se suspensão imediata da droga em questão e da instituição do tratamento anti-retroviral específico.¹⁰

Propostas de profilaxia antiviral contra herpes vírus, em pacientes tratados com alemtuzumabe (outro fármaco com ação imunomoduladora), tem sido preconizada nos primeiros 30 dias de terapêutica com tal medicação. O protocolo inclui a administração de aciclovir 200mg, duas vezes ao dia, desde o primeiro dia de infusão do alemtuzumabe até pelo menos 1 (um) mês após o término desta medicação.¹¹

O caso em questão mostrou evolução branda do HZ, sem piora no padrão neurológico de base ou aparecimento de dor neuropática, após a suspensão do natalizumabe e início de terapia anti-retroviral específica (aciclovir) de forma precoce. O relato tem como importância o fato de destacar a ocorrência de HZ associado ao uso das novas terapêuticas imunomoduladoras em relação a EM, enfatizando a necessidade do conhecimento da patologia, dos sinais cutâneos, da significância do diagnóstico precoce e da instituição de terapêutica específica ao caso. Dessa forma, as complicações, como dor neuropática, podem ser minimizadas ou até mesmo evitadas.

REFERÊNCIAS

1. Voskuhl RR, Gold SM. Sex-related factors in multiple sclerosis: genetic, hormonal and environmental contributions. *Nat Rev Neurol*. 2012;8(5):255-63.
2. Polman CH, O'Connor PW, Havrdova E, Hutchinson M, Kappos L, Miller DH, et al. A randomized, placebo-controlled trial of natalizumab for relapsing multiple sclerosis. *N Engl J Med*. 2006;354(9):899-910.
3. Bloomgren G, Richman S, Hotermans C, Subramanyam M, Goelz S, Natarajan A, et al. Risk of natalizumab-associated progressive multifocal leukoencephalopathy. *N Engl J Med*. 2012;366(20):1870-80.
4. Fragoso YD, Brooks JB, Gomes S, Oliveira FT, Gama PD. Report of three cases of herpes zoster during treatment with natalizumab. *CNS Neurosci Ther*. 2013;19(4):280-1.
5. Moraes AA, Tavares JW Jr, Melo AP Neto, Lima FP, Teixeira CA, Gondim FA. Evolução branda de recidiva de infecção por varicela zoster após tratamento com fingolimode em paciente com esclerose múltipla: relato de caso. *J Health Biol Sc*. 2016;4(1):38-40.
6. Polman CH, Reingold SC, Banwell B, Clanet M, Cohen JA, Filippi M, et al. Diagnostic criteria for multiple sclerosis: 2010 revisions to the McDonald criteria. *Ann Neurol*. 2011;69(2):292-302.
7. European Medicines Agency. Tysabri: natalizumab [Internet]. Londres: European Medicines Agency; 2014[acesso 2016 Maio 25]. Disponível em: http://www.ema.europa.eu/ema/index.jsp?curl=pages/medicines/human/medicines/000603/human_med_001119.jsp&mid=WC0b01ac058001d124
8. Schiess NZ, Hayward G, Calabresi P, Nath A. Reactivation of herpes viruses in multiple sclerosis patients on natalizumab therapy [Internet]. Seattle, (WA): American Academy of Neurology's; 2009. [acesso 2016 Maio 25]. Disponível em: <https://www.aan.com/PressRoom/home/PressRelease/687>
9. Yeung J, Cauquil C, Saliou G, Nasser G, Rostomashvili S, Adams D, et al. Varicella-zoster virus acute myelitis in a patient with multiple sclerosis treated with natalizumab. *Neurology*. 2013;80(19):1812-13.
10. Robles L, Prieto P, Hutton GJ, Rivera VM. Occurrence of Herpes Zoster in Multiple Sclerosis Patients Treated with Natalizumab. *International Journal of MS Care*. 2009;11(Suppl 2):S:43.
11. Havrdova E, Horakova D, Kovarova I. Alemtuzumab in the treatment of multiple sclerosis: key clinical trial results and considerations for use. *Ther Adv Neurol Disord*. 2015;8(1):31-45.

Como citar:

Feitosa DR, Gondim FA, Rocha GV. Evolução favorável de recidiva de infecção por varicela zoster (cobreiro) durante uso de natalizumabe em paciente com esclerose múltipla: relato de caso. 2017 jan-abr;57(1):66-68.

Oxigenoterapia de alto fluxo nasal em paciente com fibrose pulmonar idiopática sob cuidados paliativos: relato de um caso

Oxygen high flow nasal in patient with pulmonary fibrosis idiopathic in palliative care: report of a case

Francisca Soraya Lima Silva¹. Patriciane Hedwiges Barreto¹. Renata dos Santos de Vasconcelos². Raquel Pinto Sales³. Andréa da Nóbrega Cirino Nogueira⁴. Marcelo Alcantara Holanda⁵.

1 Fisioterapeuta, Residência em Terapia Intensiva no Hospital Universitário Walter Cantídio (HUWC), Universidade Federal do Ceará (UFC), Fortaleza, Ceará, Brasil. 2 Fisioterapeuta, Doutoranda em ciências médicas pela Universidade Federal do Ceará (UFC), coordenadora das UTI's do Hospital Universitário Walter Cantídio (HUWC), Fortaleza, Ceará, Brasil. 3 Mestre em ciências médicas pela Universidade Federal do Ceará (UFC), Fisioterapeuta da Empresa Brasileira de Serviços Hospitalares (EBSERH), Fortaleza, Ceará, Brasil. 4 Fisioterapeuta, Doutoranda em Ciências médicas pela Universidade Federal do Ceará (UFC), coordenadora da Residência Integrada Multiprofissional em Atenção Hospitalar da UFC, Fortaleza, Ceará, Brasil. 5 Médico, Doutor em Pneumologia pela Universidade Federal de São Paulo (UNIFESP), professor associado de Terapia Intensiva e Pneumologia do Departamento de Medicina Clínica da Universidade Federal do Ceará (UFC), Fortaleza, Ceará, Brasil.

RESUMO

Objetivo: avaliar o uso da terapia de Alto Fluxo Nasal (AFN) em uma paciente com Fibrose Pulmonar Idiopática (FPI) sob cuidados paliativos. **Relato de caso:** mulher de 70 anos, admitida em uma Unidade de Terapia Intensiva (UTI) por insuficiência respiratória hipoxêmica grave por FPI em estágio avançado, sem indicação de intubação traqueal. Inicialmente tratada com Ventilação Não Invasiva (VNI) intercalando com máscara reservatório de oxigênio (O₂), porém com baixa tolerância. Mesmo com a máscara reservatório de O₂ apresentou frequência respiratória (f) de 40rpm, saturação periférica de O₂ (SpO₂) de 58%, frequência cardíaca (FC) de 135 bpm, pressão arterial (PA) 175x85 mmHg. A gasometria arterial revelou PaO₂ de 36mmHg e SaO₂ de 72%. Optou-se por usar o AFN pelo sistema Optiflow™ Fisher & Paykel® com fluxo de 30 l/min de O₂ e temperatura de 37°C. Após 30 minutos houve resposta clínica imediata, apresentou: f = 30rpm, FC = 127 bpm, PA = 156x69 mmHg, SpO₂ = 80%, PaO₂ = 46mmHg e SaO₂ = 83%. Após 24 horas apresentou PaO₂ = 56mmHg e SaO₂ = 90%, sem alteração de pH. **Conclusão:** o AFN foi importante para o melhora da oxigenação e conforto da paciente do caso relatado, garantindo além da melhora clínica, uma morte tranquila com a redução dos sintomas respiratórios.

Palavras-chave: Oxigenoterapia. Fibrose pulmonar. Cuidados paliativos.

ABSTRACT

Objective: to evaluate the use of the High-therapy Nasal Flow (AFN) in a patient with Idiopathic Pulmonary Fibrosis (IPF) in palliative care. **Case report:** a 70-year-old admitted to the ICU for severe hypoxic respiratory failure by FPI in an advanced stage, with no indication of tracheal intubation. Initially treated with Non-Invasive Ventilation (NIV) interspersed with mask oxygen tank (O₂), but with low tolerance. Even with the mask O₂ reservoir presented respiratory frequency (f) of 40rpm, peripheral O₂ saturation (SpO₂) of 58%, heart rate (HR) of 135 bpm, blood pressure (BP) 175x85 mmHg. Arterial blood gas analysis showed PaO₂ 36mmHg and SaO₂ of 72%. We chose to use the AFN by Optiflow™ Fisher & Payke® system with 30 l/min O₂ and 37° C. After 30 minutes there was immediate clinical response, showed: f = 30rpm, HR = 127 bpm, BP = 156x69 mmHg, SpO₂ = 80%, PaO₂ = 46mmHg and SaO₂ = 83%. After 24 hours showed PaO₂ = 56mmHg and SaO₂ = 90%, no change of pH. **Conclusion:** the AFN was important for the improved oxygenation and comfort of the case reported, guaranteeing beyond clinical improvement, a peaceful death with the reduction in respiratory symptoms.

Keywords: Oxygen inhalation therapy. Pulmonary fibrosis. Palliative care.

Autor correspondente: Francisca Soraya Lima Silva, Rua 15, 69 A, Arvoredo, Mondubim, Fortaleza, Ceará. CEP: 60.753-450. Telefone: +55 85 98605-4612. E-mail: soraya.lima2@gmail.com

Conflito de interesses: Não há qualquer conflito de interesses por parte de qualquer um dos autores.
Recebido em: 28 Jun 2015; Revisado em: 25 Ago 2016; Aceito em: 30 Ago 2016.

INTRODUÇÃO

A fibrose pulmonar idiopática (FPI) é a mais comum das pneumopatias intersticiais idiopáticas e carrega o pior prognóstico. Sua prevalência, estimada em torno de 30 casos por 100.000 pessoas, aumenta vertiginosamente com a idade, afetando mais de 100 indivíduos por 100.000 pessoas com idade igual ou superior a 75 anos. Os sintomas incluem tosse seca e falta de ar progressiva. Uma sobrevivida de aproximadamente três anos, a partir do diagnóstico, pode ser esperada.¹

A incidência de insuficiência respiratória em fibrose pulmonar é alta, e esta é a causa mais comum de morte nesses pacientes. O mau prognóstico e a redução da qualidade de vida são resultados de necessidade de cuidados paliativos.²

Os pacientes portadores de doenças sem possibilidades de continuidade da vida ou de cura, como as doenças graves, progressivas e incuráveis, devem ser abordados com cuidados paliativos. Dentre os princípios dessa abordagem estão o alívio da dor e de outros sintomas desagradáveis, não acelerar nem adiar a morte, cuidado multiprofissional aos pacientes e seus familiares, controlar situações clínicas estressantes e melhorar a qualidade de vida.³

Dentre os sintomas presentes nos indivíduos em cuidados paliativos a dispneia tem maior incidência, sendo esta descrita como uma sensação subjetiva de desconforto respiratório tratando-se de um sintoma desagradável e estressante que interfere diretamente na qualidade de vida.⁴

O oxigênio está entre abordagens utilizadas para a redução da dispneia nos cuidados paliativos. Indicado nos indivíduos com hipoxemia grave, a oxigenoterapia favorece a redução da intensidade da dispneia, redução do trabalho respiratório, otimização da função cardiovascular, melhora do desconforto respiratório e do quadro clínico.⁵

O uso contínuo de oxigênio pode resultar em ressecamento da região nasal, oral e redução da interação do indivíduo com seus familiares e equipe prejudicando a socialização. Diante disso a oxigenoterapia com uso de cânulas nasais com fluxos umidificados e aquecidos vem demonstrando resultados positivos na redução da frequência respiratória e aumento da saturação, trazendo benefícios aos pacientes que apresentam dispneia em repouso e hipoxemia.⁶

Na oxigenoterapia de alto fluxo por cânula nasal o gás fornecido umidificado e aquecido proporciona maior conforto e aceitação de altos fluxos de oxigênio, podendo este ser ofertado em até 60 l/min com Fração Inspirada de Oxigênio (FiO₂) de até 100%. Essa terapia vem apresentando resultados satisfatórios na melhora das dificuldades respiratórias, reduzindo a necessidade de intubação endotraqueal e internação nas unidades de terapias intensivas (UTI's), é bem tolerada e segura em pacientes conduzidos em cuidados paliativos, pois proporciona redução do desconforto respiratório.⁷

Diante do exposto avaliamos o uso da terapia de Alto

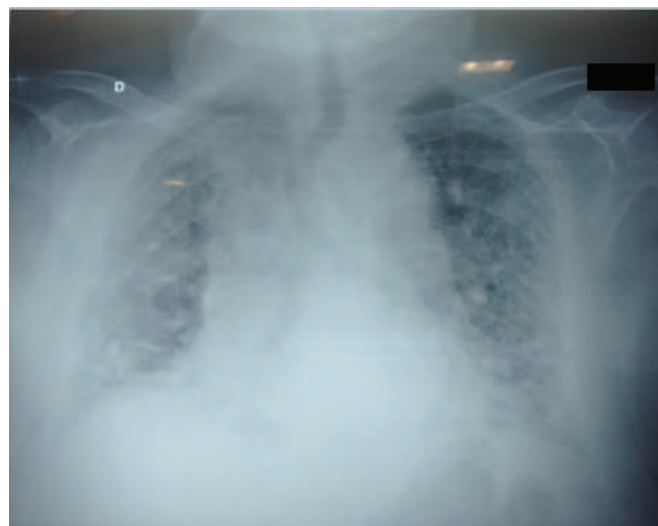Fluxo Nasal (AFN) em uma paciente com fibrose pulmonar idiopática sob cuidados paliativos.

RELATO DE CASO

Este estudo foi aprovado pelo comitê de ética em pesquisa segundo parecer número 1.359.112.

Trata-se de uma paciente de 70 anos, sexo feminino, procedente da cidade de Fortaleza-CE, admitida em uma unidade hospitalar privada, apresentando desconforto respiratório por Insuficiência Respiratória Aguda (IRpA) hipoxêmica devido à FPI em estágio avançado (Figura 1). Como queixa principal relatava dispneia e constipação. Devido ao estágio avançado da fibrose pulmonar a paciente passou a receber cuidados paliativos com orientação para não intubá-la e não reanimá-la.

Figura 1. Imagem radiológica do tórax na admissão. Redução acentuada dos volumes pulmonares com opacidade reticulo-nodulares bilaterais, alargamento e distorção da traqueia.



A conduta adotada para diminuir o desconforto respiratório e a hipoxemia foi a Ventilação Mecânica Não Invasiva (VNI) intermitente com máscara facial total (Performax Respironics®), intercalando com máscara reservatório de O₂. A paciente não se adaptou a tais dispositivos, relatando incomodo principalmente em relação à VNI. Com o objetivo de diminuir esse incomodo foram testados outros tipos interfaces, porém não houve adesão.

Durante o uso da máscara reservatório de O₂ com fluxo de 15 l/min apresentou taquipneia com Frequência Respiratória (f) igual a 40rpm, hipossaturação com Saturação Periférica de Oxigênio (SpO₂) de 58%, taquicardia com Frequência Cardíaca (FC) de 135 bpm, pico hipertensivo com Pressão Arterial (PA) 175x85 mmHg. A gasometria arterial revelou hipoxemia grave e Saturação arterial de Oxigênio (SaO₂) abaixo dos níveis de normalidade (Tabela 1). A equipe então resolveu instalar o Alto Fluxo Nasal (AFN) com o sistema

Optiflow™ da marca Fisher & Paykel® objetivando promover maior conforto à paciente.

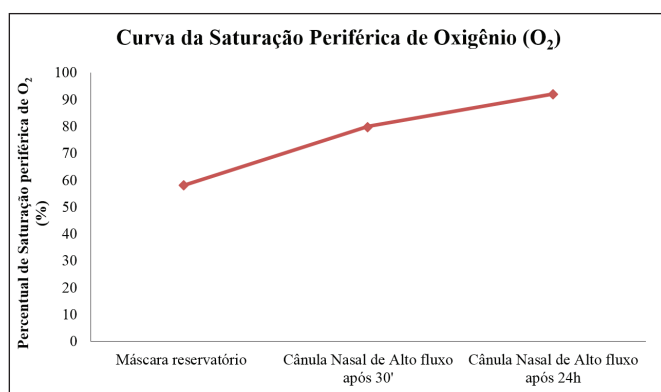
Foi utilizado fluxo de 30 l/min de O₂ sem mistura de ar comprimido com FiO₂ de 100% e temperatura de 37°C. Após 30 minutos de utilização, avaliou-se os sinais vitais, obtendo-se os seguintes resultados: f = 30 rpm, FC = 127bpm, PA = 156x69 mmHg, SpO₂ = 80%, aumento da SaO₂, redução da hipoxemia e do uso de musculatura acessória e a paciente referiu maior conforto (Tabela 1). Também foi possível observar melhores resultados gasométricos com 24 horas de uso da terapia (Tabela 1). Os níveis de SpO₂ estão melhor representados no gráfico 1 onde é possível visualizar a curva ascendente da saturação após o uso da terapia com AFN (Gráfico 1).

Tabela 1. Dados gasométricos com máscara reservatório e AFN.

Máscara reservatório	com 30' com Alto Fluxo Nasal 30 l/min	Após 24 horas com Alto Fluxo Nasal 30 l/min
*pH: 7,44	pH: 7,44	pH: 7,43
*PaCO ₂ : 47mmHg	PaCO ₂ : 46mmHg	PaCO ₂ : 43mmHg
*PaO ₂ : 36mmHg	PaO ₂ : 46mmHg	PaO ₂ : 56mmHg
*HCO ₃ : 31.9mmol/L	HCO ₃ : 31.2mmol/L	HCO ₃ : 35mmol/L
*SaO ₂ : 72%	SaO ₂ : 83%	SaO ₂ : 90%
*BE: 6.7 mmol/L	BE: 6.1mmol/L	BE: 9.2mmol/L

*pH- Potencial de Hidrogênio; PaCO₂- Pressão arterial de gás carbônico; PaO₂- Pressão arterial de oxigênio; HCO₃- Bicarbonato; SaO₂- Saturação arterial de oxigênio; BE- Base Excess.

Gráfico 1. Níveis de Saturação Periférica de Oxigênio (SpO₂) com máscara reservatório e AFN.



Após sete dias de uso a paciente foi a óbito. O AFN trouxe conforto para a mesma em seus últimos momentos permitindo que houvesse interação com a família e realização de atividades simples como dormir e se alimentar, proporcionando assim uma morte humanizada e tranquila.

DISCUSSÃO

Os resultados encontrados neste relato de caso sugerem o benefício do uso do AFN em uma paciente com FPI em

cuidados paliativos, onde foi possível observar uma redução do desconforto respiratório e da hipoxemia, além de permitir interação com a família e a realização de atividades diárias, proporcionando conforto e tranquilidade no fim da vida.

Corroborando com o presente estudo, Calvano e Cols em 2008 publicaram um relato de caso de uma mulher de 92 anos em cuidados paliativos com demência e pneumonia multilobar, a mesma era incapaz de tolerar máscaras faciais e nasais utilizadas em VNI, apresentando hipoxemia em uso de máscara de Venturi 50%. Utilizou-se o AFN com 30 l/min e como resultados verificou-se redução da f de 35 para 23 rpm, FC de 106 para 80 bpm, SpO₂ aumentou de 80% para 98% e PaO₂ de 39 para 64 mmHg. A paciente tornou-se mais relaxada e cooperativa, iniciou dieta regular, melhorou a dispneia, oxigenação e tolerância a oxigenoterapia, promovendo maior conforto no fim da vida.⁸

A dificuldade de tolerar máscaras faciais de VNI foi observada na paciente deste relato, além disso, não foi possível manter uma oxigenação adequada com outros dispositivos de oxigenoterapia.

Um estudo publicado em 2015 comparou terapia padrão com oxigênio, AFN e VNI em pacientes com IRpA hipoxêmica, mostrou que a dispneia foi menor com o uso do AFN, resultando assim na redução da mortalidade na UTI em 90 dias nos pacientes que utilizaram AFN quando comparado aos grupos de terapia padrão e VNI.⁹

O AFN também se mostrou eficaz em um estudo piloto realizado em 2013, aumentando o volume corrente em pacientes com Doença Pulmonar Obstrutiva Crônica (DPOC), além de reduzir a frequência respiratória e volume minuto nesses pacientes, em pacientes com FPI e em voluntários saudáveis. Nesse estudo a Pressão Arterial de Gás Carbônico (PaCO₂) diminuiu nos pacientes com FPI e DPOC, resultando em efeitos significativos sobre parâmetros respiratórios em pacientes com doença pulmonar obstrutiva e restritiva contribuindo para o aumento da eficácia de ventilação e redução do trabalho de respiratório.¹⁰

A interação da paciente com a família também foi um fator importante para o conforto da mesma, permitindo a comunicação e expressão de seus sentimentos até os seus últimos momentos. Achados semelhantes foram descritos por Mahler e cols, onde observaram que a terapia com AFN permitiu uma melhor interação com as famílias, pois melhorou significativamente a oxigenação e reduziu a tosse de pacientes em fase terminal com hipoxemia grave decorrente de doenças pulmonares intersticiais, quando comparada às máscaras de oxigênio sem reinalação.¹¹

Os resultados do presente estudo mostraram melhora considerável na oxigenação após o AFN. Sztrymf e cols, após o uso do AFN e oxigenoterapia convencional em 20 pacientes com IRpA persistente ao uso de oxigênio observaram que a oxigenoterapia por AFN permitiu uma redução da f (28 para 24,5 rpm), aumento significativo da PaO₂ (8,73 a 15,27) e da SpO₂ (93,5 % para 98,5%). Deste modo a terapia de AFN de

oxigênio em pacientes com IRpA persistente, está associada à melhora significativa e sustentada dos parâmetros clínicos e biológicos.¹²

Na emergência de um Hospital Universitário Francês, compararam a cânula de AFN e a máscara reservatório em pacientes com IRpA. Os resultados mostraram que a terapia com AFN resultou na redução da f ($p < 0,05$) e dos sinais de desconforto respiratório ($p < 0,05$), aumento da SpO₂ ($p < 0,01$), melhora rápida e sustentada da dispneia, além de ser bem tolerado e mais confortável do que terapia convencional de oxigênio.¹³

O conforto desta terapia ocorre principalmente devido a umidificação oferecida, sendo este avaliado em 30 pacientes

REFERÊNCIAS

1. American Thoracic Society; European Respiratory Society. This joint statement of the American Thoracic Society (ATS), and the European Respiratory Society (ERS) was adopted by the ATS board of directors, June 2001 and by the ERS Executive Committee, June 2001. *Am J Respir Crit Care Med.* 2002;165(2):277-304. Erratum in: *Am J Respir Crit Care Med.* 2002;166(3):426.
2. Spruit MA, Janssen DJ, Franssen FM, Wouters EF. Rehabilitation and palliative care in lung fibrosis. *Respirology.* 2009;14(6):781-7.
3. Lanken PN, Terry PB, Delisser HM, Fahy BF, Hansen-Flaschen J, Heffner JE, et al. An official American Thoracic Society clinical policy statement: palliative care for patients with respiratory diseases and critical illnesses. *Am J Respir Crit Care Med.* 2008;177(8):912-27.
4. Carvalho RT, Parsons HA (organizadores). Manual de cuidados paliativos ANCP. Rio de Janeiro: Diagraphic; 2009. Capítulo 2, Dispneia, tosse e hipersecreção de vias aéreas; p. 104-13.
5. Bartholo TP, Gomes MM, Noronha AJ Filho. DPOC: o impacto da oxigenoterapia domiciliar no tratamento. *Pulmão RJ.* 2009;1(1):79-84.
6. Cachia E, Ahmedzai SH. Breathlessness in cancer patients. *Eur J Cancer.* 2008;44(8):1116-23.
7. Gotera C, Díaz Lobato S, Pinto T, Winck JC. Clinical evidence on high flow oxygen therapy and active humidification in adults. *Rev Port Pneumol.* 2013;19(5):217-27.
8. Calvano TP, Sill JM, Kemp KR, Chung KK. Use of a high-flow

com IRpA hipoxêmica através da comparação da terapia de oxigênio padrão com o AFN aquecido e umidificado. O ressecamento nasal foi significativamente menor no grupo AFN em 4hs ($p = 0,007$) e 24hs ($p = 0,004$), além disso, obteve maior preferência dentre os participantes ($p = 0,01$), sobretudo aqueles que necessitaram de fluxos mais altos de oxigênio no momento da internação ($p = 0,05$).¹⁴

CONCLUSÃO

O AFN foi um fator importante para a melhora da oxigenação e conforto da paciente do caso relatado, garantindo além da melhora clínica, uma morte tranquila com a redução dos sintomas respiratórios que são angustiantes para o paciente, para família e para a equipe.

oxygen delivery system in a critically ill patient with dementia. *Respir Care.* 2008;53(12):1739-43.

9. Frat JP, Thille AW, Mercat A, Girault C, Ragot S, Perbet S, et al. High-flow oxygen through nasal cannula in acute hypoxemic respiratory failure. *N Engl J Med.* 2015;372:2185-96.

10. Bräunlich J, Beyer D, Mai D, Hammerschmidt S, Seyfarth HJ, Wirtz H. Effects of nasal high flow on ventilation in volunteers, COPD and idiopathic pulmonary fibrosis patients. *Respiration.* 2013;85(4):319-25.

11. Mahler DA, Selecky PA, Harrod CG, Benditt JO, Carrieri-Kohlman V, Curtis JR, et al. American College of Chest Physicians consensus statement on the management of dyspnea in patients with advanced lung or heart disease. *Chest.* 2010;137(3):674-91.

12. Sztrymf B, Messika J, Mayot T, Lenglet H, Dreyfuss D, Ricard JD. Impact of high-flow nasal cannula oxygen therapy on intensive care unit patients with acute respiratory failure: a prospective observational study. *J Crit Care.* 2012;27(3):324.e9-13.

13. Lenglet H, Sztrymf B, Leroy C, Brun P, Dreyfuss D, Ricard JD. Humidified high flow nasal oxygen during respiratory failure in the emergency department: feasibility and efficacy. *Respir Care.* 2012;57(11):1873-8.

14. Cuquemelle E, Pham T, Papon JF, Louis B, Danin PE, Brochard L. Heated and humidified high-flow oxygen therapy reduces discomfort during hypoxemic respiratory failure. *Respir Care.* 2012;57(10):1571-7.

Como citar:

Silva FS, Barreto PH, Vasconcelos RS, Sales RP, Nogueira AN, Holanda MA. Oxigenoterapia de alto fluxo nasal em paciente com fibrose pulmonar idiopática sob cuidados paliativos: relato de um caso. *Rev Med UFC.* 2017 jan-abr;57(1):69-72.

DIRETRIZES PARA AUTORES

Orientações gerais

Os manuscritos devem ser preparados de acordo com os Requisitos Uniformes para Manuscritos Submetidos a Periódicos Biomédicos (New Engl J Med 1997, 336:309-316). Todos os manuscritos a serem considerados para publicação na Revista de Medicina da UFC devem ser submetidos por via eletrônica.

Para submeter artigos é necessário prévio cadastro através do link: <http://www.revistademedicina.ufc.br/ojs/index.php/revistademedicinaufc/user/register>

Para os que já possuem cadastro, somente serão aceitas submissões eletrônicas dos artigos, no seguinte endereço: <http://www.revistademedicina.ufc.br/ojs/index.php/revistademedicinaufc/author/submit>

Por meio desse serviço os autores podem submeter o artigo e acompanhar o status do mesmo durante todo o processo editorial. Essa forma de submissão garante maior rapidez e segurança na submissão do seu manuscrito, agilizando o processo de avaliação.

A Revista de Medicina da UFC adotou o processo *peer-review*. Após uma primeira revisão pelos editores, será decidido se os trabalhos serão encaminhados para os consultores. Se for o caso, serão encaminhados para pelo menos dois consultores *ad hoc*. A decisão final de publicação cabe aos Editores da Revista de Medicina da UFC.

O autor deve escolher uma categoria para o manuscrito: Artigos Originais (máximo 3.000 palavras, 30 referências e 7 autores), Artigos de Revisão (revisão sobre tema específico - somente sob convite do Editor/máximo 5.000 palavras e 5 autores), Artigos de Opinião (artigos de opinião sobre temas específicos - sob convite do Editor), Protocolos de Conduta, Resumos de Dissertações de Mestrado e Teses de Doutorado e de Trabalhos de Conclusão de Curso de Residência na Área de Saúde, Relato de Casos (máximo 1.500 palavras, 15 referências e 7 autores), Imagens médicas, *short communication* (máximo 1.500 palavras e 15 referências) e Cartas ao Editor. A responsabilidade pelo conteúdo do manuscrito é inteiramente do autor e seus co-autores.

Durante o processo de submissão do artigo os autores devem anexar os seguintes documentos:

a) Carta de Apresentação dirigida ao **Editor da Revista de Medicina da UFC**, Prof. Francisco Herlânio Costa Carvalho. Esta carta de publicação deve incluir:

- Informação sobre publicação prévia (inteira ou parcialmente);
- Uma declaração de que o manuscrito foi exclusivamente submetido para a Revista de Medicina da UFC e que não se trata de plágio;
- Uma declaração sobre qualquer situação que possa levar a conflitos de interesses (ou sobre a ausência de conflitos de interesse);
- Uma declaração que a versão submetida do manuscrito foi aprovado por todos os autores co-autores;
- Declaração que os requisitos para autoria conforme os Requerimentos Uniformes para Manuscritos Submetidos a Periódicos Biomédicos foram cumpridos;
- Além disso, deve conter o tipo do manuscrito e contato (endereço, telefone e e-mail) do autor responsável para correspondência futura.

b) Declaração de Transferência de Direitos Autorais (A declaração deve conter a assinatura de todos os autores e co-autores. Há um modelo de declaração em “Submissões” - “Declaração de Direito Autoral”).

Obs.: os documentos especificados nos itens “a” e “b” (Carta de Apresentação e Declaração de Direitos Autorais) devem ser anexados no passo 4 do processo de submissão “Transferência de Documentos Suplementares”.

*Modelo de Carta de Apresentação:

CARTA DE APRESENTAÇÃO PARA SUBMISSÃO DE ARTIGO CIENTÍFICO

Ao Prof. Francisco Herlânio Costa Carvalho

Editor da Revista de Medicina da UFC

Data:

Título:

Tipo de manuscrito:

Autor Correspondente:

Contato para correspondência (endereço, telefone e e-mail):

Coautores:

Prezado Editor,

Eu, {NomeAutor}, autor do manuscrito intitulado “{TítuloManuscrito}”, encaminho por meio desta o referido trabalho para apreciação da Comissão Editorial da Revista de Medicina da UFC para fins de publicação.

O autor e todos os coautores declaram que,

(I) O manuscrito foi exclusivamente submetido para a Revista de Medicina da UFC e não se encontra sob análise em qualquer outro veículo de comunicação científica e não foi publicado em outro periódico científico de forma total ou parcial;

(II) O manuscrito é original e não contém plágio;

(III) Não há conflitos de interesse;

(IV) A versão submetida do manuscrito foi aprovada por todos os autores e co-autores;

(V) Os requisitos para autoria conforme os Requerimentos Uniformes para Manuscritos Submetidos a Periódicos Biomédicos foram cumpridos.

Atenciosamente,

{AssinaturaAutor}

{ NomeAutor }

Com relação a reenvio e revisões, a revista diferencia entre:

a) Manuscritos que foram rejeitados;

b) Manuscritos que serão reavaliados após a realização das correções que forem solicitadas aos autores.

No caso de reenvio, o autor é informado que seu trabalho foi rejeitado e se desejar que os editores reconsiderem tal decisão, o autor poderá fazer as alterações que julgar necessárias e reenviá-las. Contudo, será uma nova submissão, portanto, será gerado um novo número para o manuscrito no sistema.

Em caso de revisão, o autor deve refazer e/ou alterar seu manuscrito com base nas recomendações e sugestões dos revisores. Em seguida, o autor deve devolver o arquivo para uma segunda análise, em até 7 (sete) dias úteis a partir da data do recebimento, não se esquecendo de informar o mesmo número atribuído para o manuscrito, para partir da data do recebimento, não se esquecendo de informar o mesmo número atribuído para o manuscrito, para que assim possamos informar o parecer final (aceitação ou rejeição).

Serão enviadas provas ao autor correspondente para que o texto seja cuidadosamente conferido. Mudanças ou edições ao manuscrito editado não serão permitidas nesta etapa do processo de edição. Os autores deverão devolver as provas corrigidas dentro do prazo máximo de 5 (cinco) dias úteis após serem recebidas.

Os artigos aceitos compõem os números da revista obedecendo ao cronograma em que foram submetidos, revisados e aceitos ou ainda a critério do corpo editorial.

CUSTOS DE PUBLICAÇÃO

Não haverá custos de publicação.

IDIOMAS

Os artigos podem ser redigidos em Português, Inglês ou Espanhol. Quando traduzidos para a língua inglesa sugerimos que o texto seja revisado por alguém que tenha o inglês como primeira língua e que, preferencialmente, seja um cientista da área.

PREPARO E ESTRUTURA DOS MANUSCRITOS

Devem ser digitados em extensão .doc ou .rtf, fonte *Times New Roman*, tamanho 12, com espaçamento duplo em todo o documento (incluindo tabelas), com margens de 2,5 cm e alinhamento à esquerda. Todas as páginas devem ser numeradas no canto superior direito. Evitar ao máximo as abreviações e siglas. Em determinados casos, sugere-se que na primeira aparição no texto, deve-se colocar por extenso a abreviatura e/ou sigla entre parênteses. Exemplo: Febre Hemorrágica do Dengue (FHD).

Considerações éticas: citar o nome do Comitê de Ética que aprovou o projeto. Informações que possam identificar uma pessoa participante de uma pesquisa não devem ser publicadas. Deve ser esclarecido que a pesquisa foi realizada de acordo com os critérios estabelecidos pela Declaração de Helsinki com as suas modificações (Bull World Health Organ 2001; 79:373-374).

O manuscrito deve conter a seguinte estrutura:

1. Página de rosto; 2. Resumo; 3. Abstract; 4. Texto; 5. Agradecimentos; 6. Referências bibliográficas; 7. Tabelas com títulos e legendas; 8. Figuras com títulos e legendas.

Página de rosto

Na página de rosto devem constar:

- Título completo em português e inglês;
- Nomes dos autores e co-autores na ordem direta e sem abreviações, com suas graduações mais elevadas possuídas, com afiliações institucionais e informações de contato(email);
- Nome e endereço completo (com telefone, fax e e-mail) do autor responsável para correspondência;
- Título resumido em português (no máximo 40 caracteres com letras e espaços).

O título do manuscrito deve ser de forma clara e concisa. A ordem dos autores deve ser uma decisão conjunta dos co-autores.

Resumo/Abstract e Palavras-chave/Keywords

- O resumo e abstract devem ser estruturados contendo as seções Objetivo, Metodologia, Resultados e Conclusão, redigido em português e inglês (Abstract) com um máximo de 200 palavras. O resumo deve conter os objetivos, procedimentos básicos da metodologia e as conclusões principais.
- As palavras-chave/keywords devem vir imediatamente abaixo do resumo/abstract e ser separadas por ponto. Listar três a dez descritores, que devem ser extraídos dos “Descritores em Ciências da Saúde” (Decs): <http://decs.bvs.br/>, que contém termos em português, espanhol e inglês, e do “Medical Subject Headings” (MeSH): www.nlm.nih.gov/mesh, para termos somente em inglês.

Resumo e Abstract em páginas separadas. Resumos de short communications devem ter no máximo 100 palavras. Cartas ao editor e resumos de teses/dissertações não necessitam de resumo.

Texto

O texto de artigos originais é usualmente, mas não obrigatoriamente, dividido em Introdução, Material e Métodos, Resultados e Discussão. Nessas seções podem ser incluídos sub-itens, quando for adequado. Os outros tipos de artigos não precisam seguir essa estrutura.

a. Introdução: A introdução deve conter a apresentação do problema e o objetivo do estudo. Citar somente as referências estritamente pertinentes.

b. Material e Métodos: descrição clara e precisa da metodologia utilizada, incluindo a seleção dos indivíduos participantes. Os métodos e os procedimentos devem ser descritos em detalhe para permitir a replicação por outros profissionais. Descrever os métodos estatísticos com detalhe suficiente para permitir verificar os resultados alcançados. Apresentar dados quantitativos,

quando for adequado, com indicadores apropriados de margem de erros ou de confiabilidades. Não colocar unicamente os valores p. pois omite informação quantitativa importante. Colocar os valores exatos de p até $p < 0.001$. Indicar quais programas estatísticos foram utilizados.

c. Resultados: Apresentar os resultados em uma sequência lógica. Não repetir no texto todos os dados das tabelas ou ilustrações, somente as observações mais relevantes. Usar gráficos como alternativa a tabelas com muitos dados. Não repetir dados em gráficos e tabelas. Diminuir tabelas e figuras a apenas aquelas necessárias.

d. Discussão: Destacar os aspectos novos e importantes. Relacionar os resultados observados aos de outros estudos com suas implicações e limitações. Não repetir de forma detalhada os dados dos Resultados.

Agradecimentos

Agradecimentos devem conter colaborações de pessoas que não justificam sua inclusão como autor, agradecimentos de auxílio técnico e econômico e relações que representam possíveis conflitos de interesses.

Referências

Todos os autores e trabalhos citados no texto devem constar dessa seção e vice-versa. Numerar as referências por ordem de entrada no trabalho e usar esses números para as citações no texto. Evitar número excessivo de referências, selecionando as mais relevantes para cada afirmação e dando preferência para os trabalhos mais recentes. Não empregar citações de difícil acesso, como resumos de trabalhos apresentados em congressos, teses ou publicações de circulação restrita (não indexados). Não empregar referências do tipo “observações não publicadas” e “comunicação pessoal”. Artigos aceitos para publicação podem ser citados acompanhados da expressão: “aceito e aguardando publicação” ou “in press”, indicando-se periódico, volume e ano. Trabalhos aceitos por periódicos que estejam disponíveis online, mas sem indicação de fascículos e páginas, devem ser citados como “ahead of print”.

Outras publicações dos autores (autocitação) devem ser empregadas apenas se houver necessidade clara e forem relacionadas ao tema. Nesse caso, incluir entre as referências bibliográficas apenas trabalhos originais publicados em periódicos regulares (não citar capítulos ou revisões). Os autores são responsáveis pela exatidão dos dados constantes das referências bibliográficas.

Observar as normas gerais dos “requisitos uniformes para manuscritos apresentados a periódicos biomédicos”: <http://www.icmje.org>. Consulte também: <http://www.nlm.nih.gov/citingmedicine>. Os nomes das revistas devem ser abreviados de acordo com o estilo usado no Index Medicus: (<http://www2.bg.am.poznan.pl/czasopisma/medicus.php?lang=eng> ou <http://www.ncbi.nlm.nih.gov/nlmcatalog/journals>).

Para todas as referências, citar os autores até o sexto. Se houver mais de seis autores, citar os seis primeiros, seguidos da expressão et al.

Exemplos:

Formato impresso

- Artigos em revistas

Ceccarelli F, Barberi S, Pontesilli A, Zancla S, Ranieri E. Ovarian carcinoma presenting with axillary lymph node metastasis: a case report. *Eur J Gynaecol Oncol*. 2011;32(2):237-9.

Jiang Y, Brassard P, Severini A, Goleski V, Santos M, Leamon A, et al. Type-specific prevalence of Human Papillomavirus infection among women in the Northwest Territories, Canada. *J Infect Public Health*. 2011;4(5-6):219-27.

- Artigos com título em inglês e texto em português ou outra língua

Utilizar o título em inglês, entre colchetes e no final da referência, indicar a língua na qual o artigo foi publicado.

Prado DS, Santos DL. [Contraception in users of the public and private sectors of health]. *Rev Bras Ginecol Obstet*. 2011;33(7):143-9. Portuguese.

Taketani Y, Mizuno M. [Application of anti-progesterone agents for contraception]. *Rinsho Fujinka Sanka*. 1988;42(11):997-1000. Japanese.

- Livro

Baggish MS, Karram MM. Atlas of pelvic anatomy and gynecologic surgery. 2nd ed. Philadelphia: WB Saunders; 2006.

- Capítulos de livro

Picciano MF. Pregnancy and lactation. In: Ziegler EE, Filer LJ, editors. Present knowledge in nutrition. Washington (DC): ILSI Press; 1996. p. 384-95.

Formato eletrônico

Apenas para informações estatísticas oficiais e citação de referências de periódicos não impressos. Para estatísticas oficiais, indicar a entidade responsável, o endereço eletrônico, o nome do arquivo ou entrada. Incluir o número de tela, data e hora do acesso. Termos como “serial”, “periódico”, “homepage” e “monography”, por exemplo, não são mais utilizados. Todos os documentos devem ser indicados apenas como [Internet]. Para documentos eletrônicos com o identificador DOI (Digital Object Identifier), este deve ser mencionado no final da referência, além das informações que seguem:

Brasil. Ministério da Saúde. DATASUS [Internet]. Informações de Saúde. Estatísticas vitais. Mortalidade e nascidos vivos: nascidos vivos desde 1994. Brasília (DF): Ministério da Saúde; 2008. [citado 2007 Fev 7]. Disponível em: <<http://tabnet.datasus.gov.br/cgi/defthtm.exe?sinasc/cnv/nvuf.def>>.

- Monograph on the Internet or e-book

Foley KM, Gelband H, editors. Improving palliative care for cancer [Internet]. Washington: National Academy Press; 2001 [cited 2002 Jul 9]. Available at: <http://www.nap.edu/books/0309074029/html/>.

Tabelas e Figuras

As tabelas deverão ser elaboradas com o programa *Word*. Figuras poderão ser elaboradas em programas do tipo *Microsoft Office Excel*, *Corel Draw* ou *Harvard Graphics*, no formato BMP, JPG ou TIFF. Tabelas e figuras devem ser numeradas consecutivamente com números arábicos e ter título breve e conciso. Apresentar cada tabela e figura em página separada. Mencionar todas as tabelas e figuras no texto. Nas tabelas, dar um título a cada coluna. Não colocar linhas internas horizontais ou verticais. Colocar notas explicativas no rodapé. Usar esses símbolos na seguinte ordem: *, +, §, **, ++, §§, *** etc.

Citações no texto: devem ser acompanhadas do número correspondente, em expoente ou sobrescrito, seguindo a sequência numérica da citação no texto que aparece pela primeira vez. Não devem ser utilizados parênteses, colchetes e similares. Só serão aceitas citações de revistas indexadas, ou, em caso de livros, que possuam registro ISBN (International Standard Book Number).

São de responsabilidade do(s) autor(es) do manuscrito a exatidão das referências constantes da listagem e a correta citação no texto.

Condições para submissão

Como parte do processo de submissão, os autores são obrigados a verificar a conformidade da submissão em relação a todos os itens listados a seguir. As submissões que não estiverem de acordo com as normas serão devolvidas aos autores.

1. A contribuição é original e inédita, e não está sendo avaliada para publicação por outra revista; caso contrário, deve-se justificar em “Comentários ao editor”.
2. O arquivo da submissão está em extensão .doc ou .rtf. O texto está em espaço duplo em todo o documento (incluindo resumo, agradecimentos, referências e tabelas), com margens de 2,5 cm; fonte Times New Roman, tamanho 12. As figuras e tabelas estão inseridas no final do documento na forma de anexos, preferencialmente submetidas em alta resolução em formato TIFF, devem estar numeradas consecutivamente com algarismos arábicos (Ex: Figura 1), na ordem em que foram citadas no texto; por número e título abreviado do trabalho. Todas as páginas devem ser numeradas no canto superior direito.
3. Em caso de submissão a uma seção com avaliação pelos pares (ex.: artigos originais, relatos de caso), as instruções disponíveis em Assegurando a avaliação pelos pares cega foram seguidas.
4. Em Métodos, está explicitada a aprovação por um Comitê de Ética em Pesquisa (para estudos originais com seres humanos ou animais, incluindo relatos de casos).
5. Todos os autores do artigo estão informados sobre as políticas editoriais da Revista, leram o manuscrito que está sendo submetido e estão de acordo com o mesmo.
6. Todos os autores assumem que esse manuscrito não se trata de plágio na sua totalidade ou em suas partes.

Declaração de Direito Autoral

Declaração Transferência de Direitos Autorais

O(s) autor (es) vem por meio desta declarar que o artigo intitulado “TÍTULO DO ARTIGO” enviado para apreciação da comissão editorial da **Revista de Medicina da UFC** é um trabalho original, que não foi publicado ou está sendo considerado para publicação em outra revista, que seja no formato impresso ou no eletrônico.

O(s) autor (es) do manuscrito, acima citado, também declaram que:

1. Participaram suficientemente do trabalho para tornar pública sua responsabilidade pelo conteúdo.
2. O uso de qualquer marca registrada ou direito autoral dentro do manuscrito foi creditado a seu proprietário ou a permissão para usar o nome foi concedida, caso seja necessário.
3. A submissão do original enviada para a **Revista de Medicina da UFC** implica na transferência dos direitos de publicação impressa e digital.

A declaração original deve ser assinada, datada e encaminhada por e-mail: (revistamedicina@ufc.br).

Nota: Todas as pessoas relacionadas como autores devem assinar esta declaração. Não serão aceitas declarações assinadas por terceiros.

Política de Privacidade

Os nomes e endereços informados nesta revista serão usados exclusivamente para os serviços prestados por esta publicação, não sendo disponibilizados para outras finalidades ou a terceiros.

Creative Commons

Os conteúdos deste periódico de acesso aberto em versão eletrônica estão licenciados sob os termos de uma Licença Creative Commons Atribuição 4.0 não adaptada.